

# Медицинская аппаратура



# ПОЛНЫЙ СПРАВОЧНИК

---

Самая полная классификация



Показания и противопоказания



Современные  
методы диагностики,  
лечения и реабилитации



# **Коллектив авторов**

# **Полный справочник**

# **медицинской аппаратуры**

*Публикуется с разрешения правообладателя – Литературного  
агентства «Научная книга»*

*[http://www.litres.ru/pages/biblio\\_book/?art=170485](http://www.litres.ru/pages/biblio_book/?art=170485)*

*Медицинская аппаратура. Полный справочник: Эксмо; Москва; 2007*

*ISBN 978-5-699-24312-9*

## **Аннотация**

В сжатой и доступной форме в данном справочнике представлены вопросы организации работы с аппаратурой, техники безопасности при проведении физиотерапевтических процедур различными видами аппаратов, показания и противопоказания к их применению. Подробное описание и изображение большинства приборов, используемых при проведении процедур, их параметров представлено в соответствующих главах данного справочника.

# Содержание

ЧАСТЬ I	5
Глава 1 ЛУЧЕВАЯ ДИАГНОСТИКА	5
Введение	5
Маммография	9
Контрастная маммография	21
Внутрисосудистое контрастирование	26
Рентгенодиагностика	55
Магнитно-резонансная томография	70
Конец ознакомительного фрагмента.	95



**М. Ю. Ишманов, С. А.  
Попов, С. А. Попович,  
Т. Д. Селезнева, Т.  
Г. Трофимова, Е. В.  
Шацкова, А. И. Штунь**  
**Полный справочник  
медицинской аппаратуры**

**ЧАСТЬ I  
ДИАГНОСТИЧЕСКАЯ  
АППАРАТУРА**

**Глава 1 ЛУЧЕВАЯ ДИАГНОСТИКА**

**Введение**

**Различные виды исследования**

Рентгенологические методы основаны на качественном и (или) количественном анализе пучка рентгеновского излучения, прошедшего через тело пациента, ткани которого из-за различий в плотности, толщине и химическом составе в разной степени поглощают рентгеновские лучи. Из многочисленных методов рентгенологического исследования для визуализации эндокринных желез используются обычная (конвенциональная) рентгенография и дигитальные (цифровые) методы, наиболее важным из которых является компьютерная томография.

Рентгенография является традиционным и одним из самых доступных методов рентгенологического исследования, при котором изображение объекта получают на фотографической пленке путем ее прямого экспонирования пучком излучения. Изображение при рентгенографии является аналоговым, т. е. создается непосредственно в среде – детекторе (пленке) без каких-либо промежуточных этапов.

Рентгенограмма представляет собой суммационное или плоскостное изображение, так как каждой точке на снимке соответствует множество точек объекта, которые проецируются друг на друга. Полученное при рентгенографии изображение на пленке является негативным из-за того, что более плотные участки (сильнее поглощающие излучение) выглядят светлыми, а менее плотные – напротив, темными. Снимок, на котором изображена часть тела (череп, таз и др.), называют обзорным. Рентгенограмму, на которой по-

лучают интересующее изображение части органа (области) в оптимальной проекции, называют прицельной. Кроме того, снимки могут быть одиночными или серийными. Так как при рентгенографии изображение многих элементов объекта теряется из-за наложения одних деталей на другие, исследование должно проводиться как минимум в двух проекциях – прямой и боковой.

Преимущества рентгенографии заключаются в доступности, простоте, невысокой стоимости в сочетании с высоким пространственным разрешением при визуализации объектов со значительными различиями по плотности (кость и обызвествление, мягкая ткань и жидкость, жировая ткань и газ).

К основным недостаткам рентгенографического метода относят низкую чувствительность, связанную с плохим разрешением по контрастности при визуализации объектов с небольшими различиями по плотности и проекционным характером изображения, а также лучевую нагрузку на пациента.

Рентгенографический метод в эндокринологии наиболее широко используется с целью диагностики опухолей и заболеваний гипоталамо-гипофизарной области. Вместе с тем в связи с появлением и внедрением в клиническую практику более точных и чувствительных методов КТ и МРТ рентгенография черепа и турецкого седла в последние годы стала применяться реже. По этой же причине, а также в свя-

зи с широким распространением метода УЗИ традиционная рентгенография в настоящее время практически не используется для выявления заболеваний других эндокринных органов (надпочечников, половых, паращитовидных желез).

Применение различных видов рентгенологического исследования в большинстве случаев позволяет установить локализацию опухоли и ее взаимоотношение с соседними органами и крупными сосудами. Правильный топический диагноз и представление о взаимосвязи новообразования с органами и крупными сосудами имеют важное значение для хирурга, поскольку операции по поводу забрюшинных опухолей часто производятся в условиях резко нарушенных топографо-анатомических отношений.

Уже на обзорных рентгенограммах брюшной полости и грудной клетки можно иногда обнаружить признаки, позволяющие заподозрить забрюшинную опухоль. К числу таких признаков относятся обызвествления, наличие дополнительной опухоли, нечеткость контура или расширение тени поясничных мышц, высокое стояние купола диафрагмы и ограничение его подвижности. Очаги обызвествления в зоне новообразования наиболее часто обнаруживаются при мезенхимоммах и тератомах, но следует отметить, что они могут также наблюдаться при метастазах в забрюшинные лимфатические узлы.

Обзорные рентгенологические снимки грудной клетки и брюшной полости необходимо производить еще и потому,



что они позволяют обнаружить метастазы в легкие и средостение, а иногда деструкцию позвоночника в результате давления на него опухоли.

## Маммография

Маммография – это вид рентгенографического исследования, при котором изображение молочных желез получается на рентгеновской пленке.

Выполняется маммография на специальном рентгеновском аппарате, предназначенном только для исследования молочных желез, – маммографе.

Продолжающееся техническое усовершенствование маммографов с дополнительными фильтрами из молибдена, вольфрама, палладия, родия, применение высокочувствительной мелкозернистой односторонней рентгеновской пленки и специальных кассет позволили снизить радиационные дозы до 0,1–0,25 рада (опасной считается доза выше 1 рада) при одновременном повышении качества изображения и различимости самых ранних фаз развития опухоли.

В последнее время в повседневную врачебную практику все шире входит понятие «скрининг», т. е. массовое обследование здорового населения с помощью различных диагностических тестов с целью обнаружения скрыто протекающего заболевания, например рака молочной железы. Проведение экспериментальных скринингов в России, США, Гол-

ландии, Швеции, Финляндии, основанных на применении бесконтрастной маммографии как базового теста, показало, что превентивное обследование увеличивает возможность выявления ранних форм рака.

Многолетнее наблюдение за десятками тысяч женщин, подвергавшихся ежегодной маммографии в США, Швеции, Голландии с 1963 по 1980 г., подтвердило, во-первых, высокую эффективность и чувствительность этого метода, обеспечивающего выявление в основном ранних стадий рака, и, во-вторых, практически полную безопасность его за счет сверхнизких доз облучения при исследовании. И очевидно, самое главное достижение такого обследования заключается в том, что в группе женщин, принимавших участие в маммографическом скрининге (ежегодно или раз в 2 года), смертность от рака молочной железы оказалась на 30–50 % ниже, чем среди женщин, не подвергавшихся такому регулярно-му обследованию. Поэтому в странах, где скрининг испытан всесторонне, оценены его стоимость и эффективность, уже сейчас рекомендуется ежегодная маммография женщинам 50 лет и старше, а также женщинам 35–40 лет, если кто-то из их кровных родственников болел раком молочной железы или обнаружены атипические изменения в эпителии молочной железы при биопсии. Женщинам 40–49 лет маммография рекомендуется раз в 2 года, женщинам от 35 до 40 лет – одна исходная маммография. Если при этом не выявлено патологии, следующую маммографию следует выполнять

после 40 лет.

Выбор правильного лечения возможен только при установлении верного диагноза и точной оценке распространенности рака молочной железы. Несмотря на то что диагностике данного заболевания посвящено немало работ, появление в клинической практике новых диагностических методов выявления рака молочной железы делает необходимым изучение клинических результатов их использования и сравнения с уже широко используемыми с целью выявления более достоверных, безопасных и экономичных методов исследования. Однако многие авторы, занимаясь изучением того или иного метода диагностики и, по-видимому, более тщательно отбирая показания и противопоказания к проведению рекомендуемого ими метода, получают высокие показатели эффективности исследования. При применении же этого метода в клинической практике информативность его оказывается значительно более низкой. Поэтому возникает необходимость объективной клинической оценки всех методов исследования, применяемых в настоящее время при постановке диагноза заболевания.

Маммографическое исследование играет большую роль в диагностике рака молочной железы благодаря высокой эффективности при распознавании и дифференциальной диагностике заболевания. По литературным данным достоверность маммографического исследования составляет от 75 до 95 %. При проведении массовых профилактических осмот-

ров с использованием маммографии наряду с клиническим исследованием установлено, что при непаль-пируемых опухолях молочной железы метод маммографии может выявить рак в 18–33 % случаев.

Несмотря на довольно высокую эффективность, метод имеет определенные ограничения, обусловленные пределами его возможностей.

Бесконтрастная маммография. Основоположителем метода является А. Саломон, который в 1913 г. при рентгенографии молочных желез, удаленных по поводу рака, получил отчетливое изображение опухоли на рентгеновской пленке, а затем обобщил свои наблюдения. При анализе маммограмм можно выявить: опухоль, кальцинаты, асимметрию архитектуры, плотности тканей, расширение сосудов или протоков, изменение кожи или соска.

Опухоль может быть разной формы. Особенно важны ее края. Четко очерченные края характерны для доброкачественной опухоли; нечеткие, звездчатые края, как правило, свидетельствуют о наличии рака.

Кальцинаты могут быть одиночными или множественными, от нескольких миллиметров до едва заметных точечных (в этом случае часто выполняют крупнокадровую маммографию, т. е. маммографию с увеличением соответствующей области).

Кожа на снимке может быть утолщена, деформирована, сосок втянут, от него к опухоли может быть видна дорожка.

## **Первичные рентгенологические признаки рака**

1. Наличие характерной опухолевой тени. Ограниченное уплотнение ткани железы (тень узла) может иметь как правильную округлую, так и неправильную форму. Минимальные размеры узлов, выявляющихся на маммограммах, – 0,3 см. Контур такого небольшого узла может быть четким, правильным, а может быть неровным, тяжистым. Интенсивность тени минимального узловатого образования зависит от состояния окружающей его ткани железы. На фоне инволютивно измененной, преимущественно жировой ткани железы (IV группа «минимальных» раков) узел всегда представляется более плотным, чем на фоне сохранившихся железистых долек (III группа). В условиях гиперплазии железистого компонента ткани молочной железы при фиброаденоматозах тень узла может почти не дифференцироваться на фоне окружающей его ткани (I, II группы «минимальных» раков).

Опухолевый узел может сопровождаться дорожкой к соску, его втяжением, утолщением кожи.

2. Наличие микрокальцинатов, т. е. отложений солей в стенке протока. Они встречаются как при раке, так и при мастопатиях и даже в норме. Однако их характер при этом отличается. При раке микрокальцинаты обычно бывают менее 1 мм, напоминая песчинки. Чем их больше, тем они мельче, тем больше вероятность рака.

Известковые включения в молочных железах встречаются

часто, количество, форма и распределение их в ткани весьма переменны. Только определенные типы обызвествления могут рассматриваться как признак, подозрительный на наличие рака. Крупные, массивные обызвествления типичны для доброкачественных образований – фиброаденом и липом, особенно у пожилых женщин. Правильные, округлые, напоминающие по форме капли известковые включения часто обнаруживаются при фиброаденоматозах. Мелкие включения извести, расположенные по ходу протоков, повторяющие ход последних, нередко имеющие вид черточек, расположенных вдоль расширенного протока, типичны для пролиферативных форм фиброаденоматоза и свидетельствуют о наличии внутрипротоковых папиллом. Нередко (в 30 %) в этих случаях при гистологическом исследовании обнаруживаются очаги рака *in situ* и микроочаги инвазивного рака. Подобные находки типичны для женщин первой патогенетической группы.

Скопления извести в виде мелких зерен неправильной формы различного размера, расположенные в центре узлового образования, в 37–40 % случаев наблюдаются при местных инфильтративных узловатых раках преимущественно скirroзного строения.

Еще более типичны для местно-инфильтративных форм рака скопления известковых зерен различной формы и величины, частично обнаруживаемые под лупой, столь многочисленные, что пересчитать их невозможно. Обызвествле-

ния эти могут быть сгруппированы на ограниченном участке ткани железы, иногда целого ее сегмента. При наличии подобных известковых включений в 80–99 % случаев гистологическое исследование обнаруживает инвазивный рак. Поэтому независимо от наличия или отсутствия иных рентгенологических и клинических проявлений обызвествления этого типа оцениваются как признак рака молочной железы.

Местные инфильтративно растущие раки выявляются на рентгенограммах чаще всего в виде узла амебовидной или звездчатой формы с распространяющимися от него тонкими тяжами (спику-лами). Нередко опухоль состоит как бы из двух узлов, связанных перемычкой. Минимальная величина выявляемого на рентгенограммах узлового образования – 0,5–0,3 см в диаметре, максимальный размер обычно не превышает 5,0 см. Почти всегда величина узла на рентгенограмме оказывается меньше размера пальпируемого образования. Это зависит от наличия вокруг опухоли зоны перифокальной инфильтрации, не получающей отражения на рентгенограмме. Контур местного инфильтративно растущего рака всегда неровный, спикурообразный, бугристый. Очень часто он нечеток на всем протяжении или на отдельных участках.

В рентгенологической картине молочной железы, пораженной узловатым местным инфильтративно растущим раком, всегда можно выявить ряд более или менее выраженных косвенных признаков. Даже при небольших размерах опухоли

ли структура ткани молочной железы вокруг узла резко изменена вследствие инфильтрации протоков опухолью, явления гиперваскуляризации, процесса фиброзирования стромы железы в зоне опухоли. Инфильтрация протоков вызывает втяжение соска. Прирастание опухоли к коже выявляется на рентгенограммах в виде ограниченного ее утолщения и втяжения над опухолью.

При отграниченно растущем узловатом раке тень узла на рентгенограммах имеет округлую или неправильно овальную форму. Иногда опухоль имеет вид двух и более сливающихся узлов. Размеры их обычно больше, чем местных инфильтративно растущих опухолей. В отличие от местных инфильтративно растущих опухолей разница между пальпаторно определяемыми размерами и величиной узла на рентгенограмме незначительна или отсутствует. Контур узла отграниченно растущего рака обычно более или менее бугристый, реже – ровный. Обызвествления выявляются редко.

Характерной особенностью рентгенологической картины от-граниченно растущих узловатых раков является отсутствие каких-либо вторичных признаков. Тяжистый рисунок ткани молочной железы вокруг такой опухоли обычно не изменен. Медленно растущий отграниченный узел может вызвать смещение, раздвигание тяжистых элементов. Нередко узел окружен зоной просветления, что зависит от медленного темпа роста опухоли. Вторичных изменений кожи и соска при отграниченно растущих раках не наблюдается.



Диффузные формы рака молочной железы в рентгенологической практике встречаются сравнительно реже узловатых форм. К рентгенологу обычно направляются больные с диффузно-ин-фильтративными, отечными и отечно-ин-фильтративными формами. В рентгенологической картине обычно доминируют косвенные признаки рака: деформация тяжистого рисунка железы за счет уплотнения протоков, отека и фиброзирования стромы, расширение сосудов, отек кожи и подкожной клетчатки, втяжение соска. Изменение структуры может быть ограничено пределами одного из квадрантов и может распространяться на всю железу. Границы измененного участка всегда нечеткие, поэтому невозможно точно установить границы опухоли и ее размер.

Сравнительно часто при диффузных формах наряду с выраженными вторичными симптомами имеет место и прямой признак злокачественного роста – множественные, более или менее сгруппированные в определенном сегменте железы мельчайшие известковые включения. Нередко диффузная форма рака проявляется на рентгенограммах только наличием мельчайших известковых включений и утолщением кожи железы за счет отека.

Понятие о «минимальных» (менее 1 см в диаметре) и непаль-пируемых формах рака молочной железы сформировалось на протяжении последнего десятилетия благодаря успехам маммографических обследований, проводившихся среди здоровых женщин и среди женщин, отнесенных к так

называемым группам повышенного риска заболевания раком молочной железы. Среди больных, выявленных при профилактической маммографии, эти формы составляют 60–80 %.

Особенности рентгенологической картины минимальных и не-пальпируемых форм, представляющих, по-видимому, предел современных возможностей раннего выявления рака молочной железы, заключаются прежде всего в минимальных размерах ограниченных уплотненных участков измененной структуры и известковых включений, обнаруживающихся на маммограммах. Поэтому, читая маммограммы, выполненные в ходе профилактического осмотра, необходимо тщательно анализировать теневую картину каждого квадранта обеих желез. Наличие патологического уплотнения, группы обызвествлений или участка измененной структуры в одной из желез, повторяющихся при выполнении рентгенограммы во второй проекции, расценивается как подозрение на рак.

Наибольшую ценность для рентгенологического диагноза при минимальных формах рака молочной железы имеет сочетание всех перечисленных выше трех признаков – узловатого уплотнения, деформации тяжистого рисунка, скопления мельчайших обызвествлений. Выявление на маммограммах этих признаков, подозрительных на рак, требует обязательной биопсии и гистологического исследования.

При минимальных формах рака молочной железы клини-

ческие проявления заболевания (пальпируемая опухоль) часто бывают весьма неопределенны, а нередко полностью отсутствуют

(непальпируемые формы), поэтому доминирующее значение имеют данные маммографии. Сложность рентгенологической диагностики усугубляется тем, что при пролиферативных формах фиброаденоматоза так же, как при раке, имеют место фиброзные изменения стромы железы с отложениями извести в зонах фиброза, дающие на маммограммах картину тяжистого уплотнения с вкраплениями извести. Наибольшие кисты и фиброаденомы, не превышающие 0,3 см в диаметре, на маммограммах выявляются в виде небольших округлых образований, дифференцировать которые от минимальных узлов очень трудно. Существует вполне обоснованное мнение, что диагностика минимальных и непальпируемых форм рака возможна только тогда, когда каждый случай выявления на маммограммах изменений, подозрительных на рак, подвергается гистологической верификации.

Современные маммографы снабжены специальными стереотаксическими компьютеризированными приставками, которые позволяют при наличии микрокальцинатов произвести пункционную биопсию с точностью до 1 мм и оставить металлический проводник, по которому можно ориентироваться во время операции.

## **Вторичные рентгенологические признаки рака**

1. Утолщение кожи.
2. Деформация соска.
3. Усиленная васкуляризация.

Деформация тяжистого рисунка железы при раке выражается в расширении протоков и уплотнении их за счет перидуктального фиброза. Наиболее четко изменение рисунка протоков выявляется у женщины первой патогенетической группы. В зоне опухолевого очага можно наблюдать появление тончайших радиально расходящихся от очага фиброзных тяжей, обусловленных фиброзированием стромы железы. Лучистые тонкие тяжи могут быть единственным проявлением минимальной непальпируемой опухоли на маммограммах в тех случаях, когда небольшой узел четко не дифференцируется на фоне фиброаденоматоза. Нередко даже при небольших размерах опухоли можно наблюдать на маммограммах расширение калибра венозных сосудов пораженного квадранта железы, составляющих один из элементов тяжистой структуры железы.

При маммографии могут быть выявлены доклинические формы рака молочной железы. Именно маммографический скрининг (раз в 2–3 года) у женщин старше 50 лет позволяет значительно уменьшить число случаев с запущенным раком молочной железы.

Маммография является более достоверным критерием определения истинных размеров раковой опухоли и поэтому

должна быть использована при установлении величины первичной опухоли (символ Т).

## **Контрастная маммография**

Пневмомаммография используется для улучшения контрастирования узла, расположенного в глубине ткани железы, а также при опухолях, расположенных на периферии железы (у края грудины, на проекции подключичного или подмышечного отростков), получение рентгеновского изображения которых при бесконтрольной маммографии затруднено. Рентгенологическое исследование производится после введения через несколько игл, расположенных в разных квадрантах железы, 200–500 мл закиси азота. Отчетливое контрастирование опухолевого узла, имеющего звездчатую или неправильную форму, особенно без зоны просветления вокруг него, или отсутствие раздвигания и смещения газом тяжистых элементов структуры железы весьма характерны для рака.

**Дуктография** (галактография, или контрастная маммография) осуществляется после введения контрастного вещества в молочные протоки. Показана при наличии выделений из соска любого характера и цвета, но особенно при значительном их количестве и кровянистом характере отделяемого. При дуктографии могут быть выявлены одиночные и

множественные внутрипротоковые папилломы, внутрипротоковый рак, просто расширенные протоки. Дуктографию производят в несколько этапов. Сначала вводят контрастное вещество (верографин, урографин и т. д.) в сецернирующий проток с помощью специальной иглы, при этом вещество из шприца должно вводиться под минимальным давлением, так как при большом давлении вещество не заполняет мелкие протоки и вытекает наружу (что в свою очередь пачкает в контрасте кожу, и снимок может стать неинформативным). Игла, с помощью которой вводилось вещество, оставляется в протоке, и выполняется рентгеновское исследование (снимок молочной железы). Протоки окрашиваются в виде ветвей дерева (окрашиваются протоки I, II, III порядков).

Внутрипротоковые папилломы выявляются в виде более крупных одиночных дефектов, величина которых достигает 3–4 мм. При локализации в главном протоке экзофитное образование вызывает ограниченное расширение просвета протока. Поверхность крупных цистаденоэпителиом обычно гладкая. Стенка же протока и основания такого экзофитного образования бывают неровными. При локализации в более мелких протоках папиллома полностью перекрывает просвет, давая картину обрыва протока. У части больных контрастное вещество вытекает из протока, в этом случае экстрavasат – в зоне его деформации, а иногда контрастное вещество пропитывает внепротоковую часть опухоли. Наличие крупного дефекта наполнения в просвете протока, об-

рыв мелких протоков, деформация стенки протока в зоне дефекта, наличие экстравазата свидетельствуют о малигнизации. Диагноз рака, установленный на основании дуктографии, подтверждается у 80–90 % больных.

Таким образом, галактография позволяет выявлять мельчайшие доброкачественные и злокачественные опухоли в протоках, определить объем их поражения, что значительно облегчает выбор наиболее адекватного хирургического лечения.

**Пневмоцистография** – это вид рентгеновского исследования, при котором происходит отображение на рентгеновской пленке молочной железы с контрастированной воздухом (или каким-либо другим газом) кистой. Для этого в полость кисты после эвакуации содержимого вводится газ, обычно в количестве 8-10 мл (зависит от размера кисты). Данный метод позволяет исключить патологические внутрикистозные разрастания. Пневмоцистография рассматривается также как дополнительный дифференциально-диагностический метод при кистозных формах фиброаденоматоза и цистоаденопапилломах, при раке в кисте. Выявление на стенке кисты различного рода дефектов наполнения или других нарушений обычного ровного рельефа свидетельствует о наличии папиллом в кисте (цистоаденопапилломы) или даже раке в стенке кисты. В этих случаях следует выполнить эксцизионную биопсию (т. е. иссечение всего уплотне-

ния) с последующим срочным гистологическим исследованием для установления точного диагноза.

Из дополнительных методов рентгенологического исследования молочных желез находит клиническое применение суперэкспонирование, или логетронирование маммограмм.

**Логетронография** – фотографическое электронно-управляемое репродуцирование, т. е. получение электронных копий маммограмм в виде логегрaмм (В. С. Липкович, 1977 г.). Несмотря на то что логетронография позволяет выявить уже имеющиеся на маммограммах детали, она, по сведениям А. П. Баженовой (1985 г.), заметно повышает разрешающую способность метода, особенно у молодых женщин с наличием диффузных уплотнений молочных желез.

В последние годы в некоторых центрах для дифференциальной диагностики рака молочной железы с другими процессами применяется денситометрия (спектрографическое определение плотности изображения по маммограмме).

**Электрорентгенография (ксерография)** является разновидностью рентгенологического исследования молочной железы. При ней сохраняются все основные принципы маммографии: методика укладки больной, проекции снимков, выбор экспозиции. Особенность метода в том, что для снимка используется не пленка, а несущая электростатиче-



ский заряд селеновая пластинка, с которой затем изображение переносится при помощи графитного порошка на специальную бумагу.

Ксерография имеет ряд преимуществ перед пленочной рентге-номаммографией: возможность многократного применения пластины, кратковременность процесса проявления, не требующего использования специальных растворов, дорогостоящих солей серебра. Выявление патологического очага на рентгенограмме зависит от разницы в плотности очага и окружающей его ткани, при ксерографии – от усиления контрастности на границе структур различной плотности, из-за чего создается «краевой эффект». Поэтому на ксерограмме одинаково четко представлены все анатомические элементы молочной железы: кожа, подкожная клетчатка, железистая ткань, ретромаммарное пространство. Изображение железистой ткани отличается детализацией – видны протоки, вены, трабекулы. Феномен «краевого эффекта» облегчает выявление мелких очагов уплотнения в железе и мелких известковых включений, весьма характерных для минимальных форм раков молочной железы.

При исследовании молочных желез с преимущественным развитием жировой ткани (у женщин в постменопаузе) эффективность обычной маммографии и ксерографии при выявлении небольших уплотнений приблизительно одинакова. В случае преобладания железистого компонента и наличия дисгормональных гиперплазий (у женщин репродуктивного

возраста) характерный «краевой эффект» ксерографии значительно облегчает выявление мелких уплотнений и обеспечивает ее преимущество по сравнению с обычными маммограммами.

Вместе с тем имеется ряд причин, препятствующих широкому внедрению этого метода диагностики рака молочной железы. Главная из них – относительно высокая доза лучевой нагрузки на обследуемую женщину, превышающая в 3 раза поглощенную дозу ионизирующей радиации при обычной маммографии на современных маммографах (например, маммограф «Электроника»). Слабой стороной ксерографии является и техническое несовершенство большинства выпускаемых аппаратов, нуждающихся в постоянном высококвалифицированном инженерном контроле.

Несомненно, при дальнейшем усовершенствовании аппаратов для ксерографии этот вид рентгенологического исследования молочной железы займет важное место в повседневной диагностической практике.

## **Внутрисосудистое контрастирование**

Одним из частных способов рентгенографического метода является ангиография – исследование кровеносных и других сосудов с применением контрастных веществ. В зависимости от того, какую часть сосудистой системы контрастируют, различают артериографию, венографию (флебографию)

и лимфографию.

**Ангиографию** используют лишь в том случае, когда неинвазивные методы мало информативны для распознавания патологического процесса, а также как необходимый этап перед проведением эндоваскулярных рентгенохирургических операций.

В большинстве случаев ангиографию выполняют после катетеризации сосудов по Сельдингеру. Наиболее часто местом для катетеризации служит область бедренной артерии. После обработки операционного поля под местной анестезией делают разрез кожи над бедренной артерией длиной 0,3–0,4 см. Затем тупо выделяют артерию и пунктируют ее специальной иглой с широким просветом. Через иглу в артерию вводится металлический проводник, который продвигают под рентгенологическим контролем до необходимого уровня. Иглу удаляют, а по проводнику в нужную точку артериальной системы вводят рентгеноконтрастный катетер. После удаления проводника свободный (наружный) конец катетера присоединяют к адаптеру и промывают катетер физиологическим раствором с гепарином. Через катетер автоматическим шприцем под давлением вводится рентгенконтрастное вещество, и одновременно начинается скоростная рентгеновская съемка. После инъекции контраст заполняет основной ствол сосуда и его крупные ветви, затем переходит в ветви среднего и малого калибра. В последующем контраст-

ное вещество накапливается в капиллярах и позднее появляется в венозных путях оттока. В норме на ангиограммах последовательно отражаются фазы кровотока: ранняя артериальная, капиллярная (паренхиматозная), венозная, что позволяет судить о регионарной гемодинамике. В норме отмечаются полная проходимость всех сосудов, правильное взаимное расположение артерий и вен, ветвление сосудов, ровность их очертаний, определенная длительность каждой фазы контрастирования. Общими признаками, позволяющими диагностировать опухоль эндокринной системы, являются обнаружение зоны гиперваскуляризации или гораздо реже – сосудистого дефекта (в основном при злокачественных опухолях), а также их сочетание. В области опухоли могут возникать хаотически ориентированные новообразованные сосуды, контуры которых неровны, а просвет неравномерен. Часто отмечается ускоренный переход контрастного вещества в венозные пути оттока.

Преимуществом ангиографии является высокая чувствительность в распознавании воспалительных, дистрофических и опухолевых поражений, вызывающих нарушение функции и морфологии сосудов. К недостаткам ангиографии следует отнести сложность, инвазивность и необходимость применения рентгено-контрастных средств, а также достаточно высокую лучевую нагрузку на пациента.

Развитие цифровых технологий рентгенологических исследований способствовало разработке новой методики ис-

следования сосудов – **дигитальной субтракционной ангиографии (ДСА)**. В основе ДСА лежит принцип компьютерного вычитания (субтракции) изображений сосудов до и после введения в них рентгеноконтрастного вещества. Результатом такого вычитания является значительное улучшение качества ангиограмм из-за ослабления изображений неоднородного или плотного сосудистого фона и окружающих тканей. Так как потребность в рентгенконтрастном веществе при ДСА существенно меньше, большим преимуществом данной методики является возможность визуализировать сосуды после внутривенного введения контраста, не прибегая к их катетеризации.

С целью оценки состояния лимфатических узлов в клинической практике J. В. Kinmonth 1952 г. применил прямую цветную **лимфографию**, выделяя из клетчатки лимфатический сосуд, пунктируя его и вводя водорастворимое контрастное вещество.

Главным признаком метастатического поражения подмышечных лимфоузлов при проведении прямой контрастной лимфографии является дефект наполнения различной величины и формы, обусловленный опухолевым поражением определенного участка. Характерным для метастаза признаком может быть «изъеденность» контуров узла, возникающая в результате прорастания опухоли в капсулу и паренхиму.

Совпадение данных прямой лимфографии и гистологиче-

ского исследования в диагностике метастатического поражения подмышечных лимфоузлов колеблется от 50–60 до 90–95 %.

Лимфоангиография – этот метод заслуживает внимания, так как является одним из наиболее достоверных дополнительных способов оценки поражения метастазами подмышечно-подключичных лимфоузлов.

К. Hultborn в 1955 г. получил интересные результаты при введении радиоактивного золота  $Au^{198}$  внутривенно и подкожно вблизи опухоли молочной железы. Изотоп накапливался в подмышечных лимфоузлах в течение 12–48 ч после инъекции. Отсутствие изображения лимфоузлов на сцинтиграммах рассматривалось авторами как результат поражения метастазами.

Метод радиоизотопной лимфосцинтиграфии основан на том, что метастатически измененные лимфоузлы в отличие от нормальных частично или полностью теряют способность накапливать изотоп, и на сцинтиграммах возникает картина дефекта наполнения.

Мнения об эффективности лимфосцинтиграфического исследования при выявлении метастатического поражения подмышечных лимфатических узлов при раке молочной железы разноречивы. Достоверность их, по данным разных авторов, колеблется от 55 до 91 %.

Однако на характер накопления изотопа в лимфатических узлах могут оказывать влияние не только метастати-

ческие изменения, но и воспалительные процессы, предшествующее лечение, лучевая терапия, химиотерапия. В связи с этим возникает необходимость более тщательного подбора подходящих изотопов с целью улучшения выявления метастатического поражения регионарных лимфатических узлов. В настоящее время некоторые авторы для радиоизотопной лимфосцинтиграфии пораженных метастазами подмышечных лимфатических узлов при раке молочной железы, помимо радиоактивного золота  $Au^{198}$ , используют радиоактивный технеций  $Tc^{99m}$ , который вводят как непосредственно вблизи опухоли, подкожно, так и в межпальцевые промежутки тыла кисти руки больной.

По мнению большинства исследователей, метод радиоизотопной лимфосцинтиграфии несложен, безвреден, не дает осложнений, прост в исполнении и может быть выполнен у всех больных.

Наиболее сложна при раке молочной железы дооперационная диагностика метастатического поражения парастернальных лимфатических узлов. Недоступные прямому осмотру и пальпации, эти лимфатические узлы вызвали большой интерес у ученых.

Один из наиболее широко известных методов выявления поражения метастазами парастернальных лимфатических узлов – чрезгрудинная флебография. Метод основан на том, что контрастное вещество, введенное под давлением в губчатое вещество грудины, попадает через многочисленные

v.v.sternales во внутренние грудные вены обеих сторон парастернальной области. Лимфатические узлы парастернальных цепочек в I и III межреберьях прилегают к стенкам вен, и увеличение их размеров при метастатическом поражении или гиперплазии может привести к изменению конфигурации вены, уменьшению калибра, а иногда – и к полному перерыву.

Частота изменений на флебограммах, по данным ряда авторов, различна и колеблется от 20 до 55 %. Число ошибочных заключений (в сторону как гипер-, так и гиподиагностики) не превышает 8-10 %.

К отрицательным сторонам метода относятся невозможность проведения обследования определенной части больных из-за ряда противопоказаний (таких как заболевания почек, печени, изменение миокарда, высокая индивидуальная чувствительность к препаратам йода и др.). В связи с этим в последние годы ведется поиск новых безопасных методов исследования лимфатических узлов парастернальной области. В частности, предложен метод радиоизотопной лимфосцинтиграфии парастернальной области с применением коллоидного золота  $\text{Au}^{198}$ .

Метод основывается на возможности транспорта коллоидных частиц  $\text{Au}^{198}$ , введенных подкожно, в регионарные для данной области лимфатические узлы. Задержка коллоидных радиоактивных частиц в лимфатических узлах обуславливает возможность их визуализации с помощью обыч-



ных сканирующих систем.

В настоящее время для выявления поражения парастернальных лимфатических узлов наряду с радиоактивным коллоидным золотом используется радиоактивный технеций  $Tc^{99}$  т. Использование этого препарата значительно улучшило результаты не прямой лимфографии и сократило время исследования: если раньше (при применении коллоидного золота) исследование проводилось через 24 ч после введения препарата, то после введения технеция накопление препарата в лимфатических узлах отмечается через 2–3 ч.

Достоверность данных радиоизотопной лимфосцинтиграфии, по сведениям разных авторов, колеблется от 50 до 98 %. Широкая вариабельность данных обусловлена рядом причин: метод еще недостаточно изучен; нет идеальных лимфотропных изотопов; на сцинтиграммах нельзя еще точно отдифференцировать гиперплазию, липоматоз и фиброз от метастатического поражения лимфатических узлов.

### **Контрастная флебоаксиллография**

В локтевую вену вводят 20 мл водорастворимого контрастного вещества и через несколько секунд делают рентгеновский снимок. За это время контрастный раствор заполняет подмышечную и подключичную вены.

Относительные признаки метастазов в лимфоузлах:

- 1) вдавление аксиллярной вены;
- 2) циркулярное ее сужение;

3) частичный или полный блок вены.

### **Прямая контрастная лимфография**

В межпальцевый промежуток кисти вводят 1–1,5 мл синьки Эванса. Обнажают контрастированный красителем лимфатический сосуд, канюлируют его и вводят 7–12 мл йодлипола. Снимки делают через 15–20 мин и через 24–48 ч. Признаки поражения лимфоузлов метастазами:

1) прямые:

а) дефекты наполнения лимфоузлов (краевые, центральные);

б) нарушение ровных контуров лимфоузла;

в) чрезмерное увеличение лимфоузла;

2) косвенные:

а) увеличение калибра и числа сосудов;

б) длительная задержка контраста.

Информативность метода – около 80–83 %, выполняется редко.

### **Непрямая маммолимфография**

Под сосок молочной железы тонкой иглой вводят 1 мл 2%-но-го раствора новокаина, после чего, не вынимая иглы, внутрикож-но вводят 2–3 мл сверхжидкого йодолипола или миодила. Снимки производят через 4, 24 и 48 ч.

Эффективность метода ниже, чем прямой лимфографии (60–65 %). Выполняется редко.

## **Лимфосцинтиграфия (непрямая)**

В ткань молочной железы вводят около 200 мКи радиоактивного коллоидного золота (либо в клетчатку тыла кистей обеих рук – по 100–200 мКи изотопа). Сканирование подмышечных и подключичных областей производят через 24 ч. Снижение интенсивности накопления изотопа на стороне поражения расценивается как наличие метастазов.

Информативность метода – около 55 %, выполняется редко.

Особое место среди лучевых методов диагностики занимают рентгеновская КТ и МРТ, которые получили самое широкое применение в медицине и стали неотъемлемой частью диагностического процесса в онкологии. Технологии КТ и МРТ постоянно совершенствуются. Сначала появилась шаговая КТ, потом – СКТ, еще позже – мультиспиральная КТ (МСКТ), имеющая явное преимущество перед предшественниками благодаря увеличению скорости сканирования и повышению пространственного разрешения.

При СКТ истинное изображение объектов можно получить в аксиальной проекции с последующей математической реконструкцией (мультипланарной, трехмерной), а МРТ изначально свойственна полипроекционность исследования. Получение изображения в различных плоскостях способствует наиболее объективному представлению об объеме опухолевого поражения, характере взаимоотношения опухо-

ли с анатомическими структурами, а значит, позволяет спланировать объем хирургического вмешательства.

Для увеличения разрешающей способности СКТ и МРТ и точности диагностики используют внутривенное контрастное усиление, что дает возможность отказаться от ангиографического исследования для решения вопросов дифференциальной диагностики, степени вовлечения в опухолевый процесс магистральных сосудов, патологии сосудов и др.

Внедрение в практику СКТ и МРТ существенно изменило тактику обследования пациентов при поражении различных органов и систем и в некоторых ситуациях исключило из диагностического алгоритма ряд методик рентгенологического, радиоизотопного исследования и УЗИ, так как ряд данных можно получить только с помощью СКТ и МРТ.

## **Компьютерная томография**

Метод компьютерной томографии (КТ), предложенный в начале 1970-х гг. в. НоишАеМ и А. Согтаск, открыл качественно новый этап в развитии радиологии, значительно увеличив возможности медицинской визуализации. Первые компьютерные томографы были спроектированы для обследования головы, но в последующем появились сканеры для изучения любой части человеческого тела. Технологические достижения в области разработки оборудования и программного обеспечения КТ в последние годы огромны и привели к значительному расширению сферы применения

КТ и улучшению качества изображения. Несмотря на развитие других методов медицинской визуализации (УЗИ, МРТ и т. д.), компьютерная томография во многих случаях остается главным методом при диагностике различных, в том числе и эндокринных, заболеваний.

Принцип метода. Как и другие рентгенологические методы исследования, КТ основана на том, что различные ткани ослабляют рентгеновские лучи в разной степени. Как указывалось выше, основным недостатком традиционной рентгенографии является плохое разрешение по контрастности, одной из причин которого является наложение друг на друга различных по плотности структур из-за проекционного характера изображения. При КТ рентгеновскими лучами экспонируются только тонкие срезы ткани, в связи с чем отсутствуют наложение и размывание структур, расположенных вне выбранного среза. В большинстве современных томографов используются специальные системы «трубка – детектор».

Трубка испускает тонкий коллимированный веерообразный пучок рентгеновских лучей, проходящий перпендикулярно длинной оси тела. Этот пучок может быть широким и охватывать весь диаметр тела. Толщина выбранного среза может быть различной, что достигается регулировкой коллимации с изменением толщины пучка от 1 до 10 мм.

Фиксирование рентгеновского пучка после его прохождения сквозь ткани осуществляется не пленкой, а систе-

мой специальных детекторов (их число около 700). В качестве детекторов используются кристаллы некоторых химических соединений (например, йодид натрия) или полые камеры, наполненные сжатым ксеноном. Под влиянием фотонов рентгеновского излучения в детекторах генерируются электрические сигналы, сила которых зависит от интенсивности первичного луча, попавшего на детектор.

КТ-исследование начинается с получения проекционного изображения исследуемой области, предназначенного для выбора места расположения томографических срезов, что достигается перемещением стола с находящимся на нем пациентом без вращения трубки и детекторов.

Исследуемый срез ткани можно представить как набор равных по объему элементов, так называемых вокселей. Для расчета поглощения рентгеновских лучей каждым вокселем измеряется регистрируемое каждым детектором ослабление сигнала в нескольких проекциях. С этой целью в процессе экспозиции происходит одновременное вращение рентгеновской трубки и массива детекторов вокруг пациента. На полученной КТ-томограмме каждый воксел представляется плоскостным элементом – пикселем. Результирующее двухмерное изображение выводится на монитор, где каждый пиксель имеет определенный оттенок серой шкалы в зависимости от степени ослабления в соответствующем вокселе (при большем ослаблении пиксели имеют более светлую окраску, и наоборот, слабо поглощающие воксели выглядят

более темными).

Ослаблению присваивается числовое значение, которое называется числом ослабления, или КТ-числом. Единицу измерения КТ-ослабления называют единицей Хаунсфилда (НУ). В современных компьютерных томографах используется условная линейная шкала с диапазоном от -1000 до +3000.

Величины ослабления для костных структур располагаются в диапазоне от 800 НУ (нормальная кортикальная кость) до 3000 НУ (пирамида височной кости); их значения для большинства паренхиматозных тканей составляют 40–80 НУ, а для жировых тканей примерно 100 НУ. Вместе с тем давать диагностическую оценку полученным значениям плотности в условных единицах необходимо с осторожностью, учитывая влияние на эти показатели различных артефактов и технических погрешностей исследования.

Хотя компьютерные томограммы имеют значительное разрешение по контрастности, их пространственное разрешение ниже, чем у традиционных рентгенограмм. Пространственное разрешение при КТ зависит от величины вокселя, т. е. размера пикселя и толщины среза. Чем меньше эти показатели, тем выше пространственное разрешение. При выборе толщины среза следует учитывать, что тонкие срезы, хотя и имеют преимущество по пространственному разрешению, требуют более интенсивного рентгеновского облучения для сохранения качества изображения, делают необхо-

димым применение большого числа срезов, что увеличивает продолжительность исследования и лучевую нагрузку на пациента. Обычная толщина КТ-срезов составляет 5-10 мм, в редких случаях используются срезы в 1 мм.

Чувствительность КТ при определении различий между тканями по их способности к ослаблению рентгеновского луча в клинической практике зачастую оказывается недостаточной, при проведении большинства КТ-исследований необходимо контрастирование.

При компьютерной томографии используются те же внутривенные контрастные вещества, что и при других рентгенологических исследованиях (ангиографии, урографии), представляющие собой диссоциируемые (ионные) или недиссоциируемые (неионные) органические соединения йода. Атомы йода обладают более высоким атомным числом по сравнению с атомами мягких тканей (водородом, углеродом, азотом, кислородом), поэтому в составе контрастных средств ослабляют рентгеновские лучи в 50-1000 раз сильнее, чем мягкие ткани человека. После быстрого внутривенного болюсного введения контрастное средство смешивается с кровью, а затем диффундирует через стенку капилляра в межклеточное пространство, так как обладает малой связывающей способностью с белками плазмы и плохо проникает в клетки. Изменение васкуляризации опухоли или воспалительно измененной ткани приводит к повышенному или, напротив, пониженному накоплению в ней контраста и со-



ответственно повышает или понижает их контрастность по сравнению с окружающими здоровыми тканями.

Преимущества метода КТ заключаются в высокой информативности (примерно на три порядка большей, чем традиционной рентгенографии) и точности исследования (способность дифференцирования тканей, отличающихся друг от друга по плотности всего на 0,5 %), что связано со значительной разрешающей способностью метода по контрастности и с получением тонких срезов в поперечной плоскости. К очевидным достоинствам метода относится также возможность быстрого исследования больших анатомических областей.

К относительным недостаткам метода КТ относятся возможность получения изображений лишь в поперечной плоскости, лучевая нагрузка на пациента, а также необходимость использования в большинстве случаев дополнительного контрастирования.

Метод КТ нашел широкое применение и при диагностике различных эндокринных заболеваний. КТ является методом выбора при локализации опухолей гипоталамо-гипофизарной области, часто используется при диагностике новообразований надпочечников и островковоклеточных опухолей поджелудочной железы. КТ также применяется для выявления эктопически расположенных аденом паращитовидных желез, для выявления (в неясных случаях) новообразований мужских и женских половых желез и оценки распространенности опухолевого процесса в случаях их злокаче-

ственности.

Компьютерная томография позволяет получить изображение (послойный срез) любой части тела человека, в том числе и молочной железы. Она ценна у больных с неясными данными при обычной маммографии и плотных молочных железах.

Компьютерная томомаммография дифференцирует мягкотканые структуры лучше, чем стандартная рентгеномаммография. Главными ограничениями компьютерной томомаммографии являются достаточно высокая доза лучевой нагрузки, намного превышающая допустимую (1 рад), а также отсутствие гарантий необлучения всей грудной клетки. Ограничивающим фактором является также толщина поперечных срезов (5 мм), что не позволяет выявить мелкие опухоли. Другие неудобства: длительность процедуры, необходимость внутривенного введения контрастного препарата (йода), высокие стоимость и частота ложноположительных находок (около 50 %).

## **Радионуклидные исследования**

В отличие от рентгенологических методов визуализации, когда получение изображения основано на фиксировании излучения, пропущенного через тело больного, радионуклидная диагностика производится путем регистрации излучения, испускаемого находящимися внутри пациента радиоизотопами.

Принцип метода. Наиболее распространенной методикой радионуклидного исследования является радиоизотопное сканирование, которое заключается в детекции с помощью гамма-камеры излучения над исследуемой анатомической областью или телом пациента после внутривенного (в редких случаях – после ингаляции) введения ему радиофармацевтических препаратов (РФП). В состав РФП входят радионуклид (нестабильный атом, спонтанно распадающийся с выделением энергии) и молекула-носитель, которая определяет распространение препарата в теле пациента.

С целью визуализации используются радионуклиды, испускающие гамма-фотоны, так как альфа- и бета-частицы обладают низкой способностью к прохождению через ткани. Энергия фотонов радиофармпрепарата должна быть около 150 кэВ, что, с одной стороны, обеспечивает хорошую проникающую способность, а с другой – полное поглощение фотонов детекторами.

Молекула-носитель, используемая для визуализации эндокринных органов, обычно представляет собой вещество, которое является частью метаболической цепочки или имеет сродство со специфическими рецепторами желез внутренней секреции. Так, использование в качестве молекулы-носителя производных холестерина (например, 6- $\beta$ -йодометил-19-норхолестерол), которые включаются в синтез стероидов, позволяет визуализировать корковое вещество надпочечников, а введение больному меченного радионук-

лидом аналога соматостатина (пентетреотида, октрео-тида) служит надежным методом визуализации большого числа эндокринных опухолей, имеющих соматостатиновые рецепторы.

Идеальный радиофармпрепарат должен характеризоваться не только преимущественным распространением в пределах обследуемого органа, но и иметь период полураспада, равный примерно  $1/3$  продолжительности радиоизотопного сканирования. Последний фактор позволяет ограничить лучевую нагрузку на пациента временными рамками проводимого исследования. К способам, уменьшающим лучевую нагрузку на пациента при применении сцинтиграфии, относятся: прием раствора Люголя с целью блокады щитовидной железы перед введением радиоизотопов йода при исследовании надпочечников, а также использование слабительных средств после окончания процедуры (в случае введения изотопов, выводящихся через желудочно-кишечный тракт).

Детектор, используемый в радионуклидных исследованиях, называется гамма-камерой, или сцинтилляционной камерой. Основным ее компонентом является сцинтилляционный кристалл, который наиболее часто выполняется из йодида калия и имеет диаметр около 60 см. Перед кристаллом (ближе к телу пациента) располагается свинцовое защитное устройство – коллиматор, в котором имеются отверстия, определяющие проекцию испускаемого излучения на кристалл.

Поглощение кристаллом гамма-фотонов сопровождается испусканием света, который передается к фотоумножителям и преобразовывается в электрические сигналы. Амплитуда этих сигналов пропорциональна количеству полученного света. Свет от каждого инциллятора распространяется по всем фотоумножителям, но максимально интенсивен в том из них, который расположен непосредственно над сцинтиллятором. Одновременный анализ сигналов от всех фотоумножителей позволяет установить интенсивность и расположение каждой сцинтилляции и служит основой для реконструкции двухмерного изображения распространения радиофармпрепарата в тканях. Данное изображение может быть представлено на катодно-лучевой трубке или фотографической пленке. Современные гамма-камеры могут оцифровывать выходные электрические сигналы и создавать цифровые изображения. Создание цифровых изображений является необходимым для проведения динамических и томографических изображений.

Основными преимуществами радиоизотопного сканирования являются возможность изучения не только анатомических, но и функциональных особенностей исследуемого органа; одновременная оценка больших анатомических областей и тела человека в целом.

К недостаткам метода относятся низкое пространственное разрешение и лучевая нагрузка на пациента, а также трудности и ограничения, обусловленные особенностями ра-

боты с источниками радиоактивного излучения (необходимостью специальной лаборатории, вредным влиянием ионизирующего излучения на медицинский персонал и т. д.).

Наиболее широко в эндокринологии радионуклидная диагностика используется для выявления новообразований щитовидной и паращитовидных желез, надпочечников, островковоклеточных опухолей поджелудочной железы.

В последние годы появились методики, использующие компьютерные технологии радионуклидной визуализации:

- 1) однофотонная эмиссионная компьютерная томография (ОФЭКТ, SPECT);
- 2) позитронная эмиссионная томография (ПЭТ, PET).

ОФЭКТ основана на вращении вокруг тела обследуемого, которому предварительно вводится радиофармацевтический препарат, обычной гамма-камеры с фиксированием распределения радиоактивности при различных углах наклона, что после компьютерной обработки результатов позволяет реконструировать секционное изображение исследуемой области. Данный метод используется в основном у кардиологических и неврологических больных и пока не нашел применения в эндокринологии.

ПЭТ является более сложным томографическим методом, основанным на детекции испускаемых радионуклидами, введенными пациенту, позитронов. Позитроны и электроны имеют одинаковую массу, но различные заряды. По этой причине испускаемый радионуклидом позитрон сразу

же реагирует на ближайший электрон. Происходящая при этом реакция (аннигиляция) сопровождается возникновением двух гамма-фотонов по 511 кэВ, которые распространяются в двух диаметрально противоположных направлениях. Учитывая большую энергию фотонов, для их регистрации используется не обычная гамма-камера, а специальные детекторы, расположенные коллинеарно.

ПЭТ позволяет провести количественную оценку концентрации радионуклидов, в связи с чем главным преимуществом данного метода является возможность изучения метаболических процессов в норме и при патологии. Основными позитрон-эмитирующими элементами, активно участвующими в метаболизме различных тканей, являются изотопы  $^{11}\text{C}$ ,  $^{13}\text{N}$ ,  $^{15}\text{O}$ . При необходимости позитронно-эмитирующими изотопами (ПЭИ) можно пометить другие важные метаболиты.

Основными недостатками ПЭТ являются высокая стоимость, обусловленная использованием для производства ПЭИ дорогих циклотронов, а также необходимость их размещения вблизи от лаборатории, что связано с быстрым распадом ПЭИ (периоды полураспада  $^{15}\text{O}$  и  $^{18}\text{F}$  составляют соответственно 2 и 110 мин). Эти факторы частично объясняют сравнительно редкое использование ПЭТ для клинических целей.

Значение метода ПЭТ для диагностики эндокринных заболеваний продолжает изучаться. В настоящее время пока-

зана диагностическая значимость ПЭТ лишь при локализации опухолей гипофиза и островковоклеточных новообразований поджелудочной железы.

ПЭТ выявляет не только локализацию опухолевого очага, но и метаболические процессы, происходящие в тканях. Метаболизм в опухоли (как и в метастатических очагах) отличается от метаболизма окружающих здоровых тканей, что и может быть выявлено с помощью ПЭТ. Для этого вводят некоторые вещества, более активно поглощаемые опухолевыми клетками (например, РТЮ), и по этому признаку судят о наличии метастаза в лимфоузле (или первичной опухоли).

Диагностическая чувствительность при опухолевом очаге более 1 см – 100 %.

Ядерно-магнитный резонанс. Используется редко из-за высокой стоимости исследования и недоступности для широкого применения.

При использовании ядерно-магнитного резонанса все доброкачественные образования дают интенсивность сигнала, равную или близкую к интенсивности, наблюдаемой от окружающих здоровых тканей. При злокачественных опухолях интенсивность сигнала низкая, их изображение плохо контурируется, неравномерно, с нечеткими краями. При опухолях менее 1 см диагностические возможности ядерно-магнитного резонанса пока значительно уступают магнитно-резонансной томографии.

МР-томография является одним из самых молодых и



быстро развивающихся методов медицинской визуализации. С помощью этого метода можно создать изображение среза любой части тела человека в любой проекции.

Принцип метода теоретически сложен для понимания и в упрощенном виде может быть представлен следующим образом. Ядра атомов водорода (в дальнейшем – протоны) представляют собой по сути диполи маленьких размеров, которые при помещении внутрь сильного магнитного поля МР-томографа разворачиваются в направлении внешнего поля. Кроме того, магнитные моменты большей части протонов (параллельные протоны) начинают вращаться (прецессировать) вокруг оси внешнего магнитного поля. Частота этого вращения пропорциональна силе внешнего магнитного поля и называется резонансной частотой, или частотой Лар-мора. Магнитные моменты оставшихся протонов поворачиваются в другую сторону (антипараллельные протоны). В результате в тканях пациента создается суммарный магнитный момент, который ориентирован параллельно внешнему магнитному полю, величина которого определяется избытком параллельных протонов, а также количеством протонов в единице объема ткани, т. е. плотностью протонов. Магнитный момент огромного числа протонов достаточен для индукции электрического тока в принимающей катушке, расположенной вне пациента, однако необходимым условием такой индукции является изменение силы магнитного поля.

При воздействии на вращающиеся протоны радиоволна-

ми с частотой, равной резонансной частоте прецессии протонов, изменяются оси вращения магнитных моментов протонов, что получило название резонансного эффекта, а само явление называется магнитным резонансом. Изменение вследствие этого суммарного магнитного момента индуцирует в катушке электрический ток, называемый МР-сигналом. Для реконструкции изображений МР-срезов необходимо несколько таких сигналов.

Контраст на МР-изображениях может определяться плотностью протонов и некоторыми другими факторами, из которых наиболее важными являются  $T_1$  и  $T_2$ . После прекращения действия радиоимпульса протоны подвергаются двум различным процессам релаксации.  $T_2$ -релаксация – это процесс постепенного ослабления суммарного магнитного вектора в плоскости, вращаясь в которой он индуцировал электрический ток, а  $t_2$  – время, а  $t_1$  – время, в течение которого магнитный вектор восстановится до 63 % от своего первоначального максимального значения. Величина  $T_2$  сильно зависит от физических и химических свойств ткани. Жидкости и богатые жидкостями ткани имеют длительное время  $t_2$ , а твердые ткани и вещества – короткое время  $t_2$ . Значения  $t_1$  различных тканей сильно варьируют и зависят от размера и подвижности молекул. Значение  $t_1$ , как правило, минимально для тканей с молекулами средних размеров и подвижности (жировой ткани), тогда как меньшие, подвижные молекулы (как в жидкости) и большие, но менее подвижные

молекулы (как в твердых телах) имеют более высокое  $t_1$ .

Оператор МР-системы, регулируя промежуток времени между подачей радиоимпульсов, самостоятельно выбирает, чем будет определяться контрастность МР-изображений, у которых контрастность определяется в большей степени различиями  $T_1$  ( $T_1$  называют взвешенными изображениями). Аналогично существуют изображения, взвешенные по протонной плотности, и  $T_2$ -взвешенные изображения.

Учитывая, что контрастность МР-изображения зависит как от свойств тканей, так и от выбранной оператором частоты подачи радиоимпульса, МР-томография имеет гораздо большие возможности для изменения контраста при визуализации, чем УЗИ и КТ.

Магнитный томограф состоит из сильного магнита, радиопередатчика, приемной радиочастотной катушки и компьютера. Внутренняя часть магнита выполнена в форме туннеля, достаточного для размещения в нем взрослого человека.

Первым шагом создания МР-изображения является выбор среза, для чего создается градиент магнитного поля через визуализируемую анатомическую область. Так как резонансная частота протонов пропорциональна силе магнитного поля, определяется частота радиоимпульсов, которыми следует воздействовать, чтобы получить магнитный резонанс из выбранного тонкого среза тканей. Следующим этапом исследования является: передача радиоимпульсов в

установленном узком диапазоне частот и запись МР-сигналов от заданного слоя тканей. Получаемый МР-сигнал является комбинированным, поэтому компьютер кодирует по фазе и частоте МР-сигнала каждый отдельный элемент объема анатомического среза – воксел. Для получения окончательного изображения происходит сложная математическая обработка комбинированного сигнала с использованием двумерного преобразования Фурье, что объясняет большую продолжительность исследования.

В большинстве случаев МРТ не требует контрастирования. Вместе с тем в течение последних 5–7 лет было предложено большое число контрастных веществ для МРТ, позволивших существенно увеличить информативность исследования при некоторых заболеваниях. Особенностью этих средств является то, что все они обладают магнитными свойствами и изменяют интенсивность изображения тканей, в которых находятся. Наиболее часто в контрастных препаратах этой группы используется парамагнитный ион металла гадолиния ( $Gd^{3+}$ ), связанный с молекулой-носителем.

В настоящее время не установлены вредные эффекты магнитных полей, используемых при МРТ. Проведение МРТ представляет опасность для пациентов, имеющих в теле различные ферромагнитные (металлические) объекты. Наличие у больного ферромагнитных клипсов на сосудах и внутриглазных инородных предметов, обладающих ферромагнитными свойствами, является абсолютным противопоказа-

нием для проведения исследования из-за возможности тяжелого кровотечения, связанного с движением указанных объектов. Проведение МРТ также абсолютно противопоказано больным с установленными кардиостимуляторами, так как сильное магнитное поле может нарушить их работу, а также индуцировать электрические токи на электродах с возможным нагревом эндокарда.

Некоторые авторы считают абсолютным противопоказанием для проведения исследования первые три месяца беременности из-за риска нагрева плода, так как в этот временной период плод окружен относительно большим объемом амниотической жидкости в условиях ограниченной возможности отвода избытка тепла.

Таким образом, к преимуществам МР-томографии относится высокая разрешающая способность, а также тот факт, что на качество МР-изображения (в отличие от УЗИ) не оказывают влияния содержание воздуха в полых органах и костная ткань.

Метод безопасен для больного, если учитываются противопоказания к исследованию, так как МР-визуализация не связана с применением ионизирующего излучения. Последний фактор определяет предпочтительность применения метода (по сравнению с КТ) при диагностике заболеваний мужских и женских половых желез. К недостаткам метода относят его сравнительно высокую стоимость и техническую сложность, определяющую длительность исследования.

МРТ различных органов (печени, селезенки, корня брыжейки тонкой кишки, органов малого таза и т. д.) были проведены на томографах BMT-1100 (Bruker, Германия) с напряженностью магнитного поля 0,28 Т и MRT-50 A SUPER (Toshiba, Япония) с напряженностью магнитного поля 0,5 Т.

В связи с высокой информативностью МРТ нами изучены возможности данного метода исследования в определении распространенности рака не только по Т-категории, но и по N- и М-категориям.

МРТ при метастатических поражениях печени является высокочувствительным методом. По данным Р. Ф. Бахтиозина (1996 г.), чувствительность МРТ при метастазах печени достигает 89 %, а специфичность составляет 81 %. При МРТ с динамическим контрастированием метастазы в печени и других органах были выявлены у 68 больных раком желудка, что составило 43,8 % из группы больных, обследованных по данной методике.

Для метастазов печени были характерны следующие МР-томографические признаки: гипоинтенсивный сигнал (95 %), однородность сигнала (79 %), неоднородность сигнала (21 %), перифокальный отек (65 %).

Чувствительность МРТ с динамическим контрастированием при определении распространенности рака составила 75,7 %, специфичность – 66 %, точность – 70,3 %.

# Рентгенодиагностика

Рентгеновское излучение было открыто в 1895 г. В. Рентгеном

– это вид электромагнитного излучения, имеющего длину волны  $10^{-3}$ -100 нм и энергетический диапазон от 100 эВ до 0,1 МэВ. Рентгеновское излучение имеет две разновидности: характеристическое и тормозное рентгеновское излучение. Характеристическое рентгеновское излучение – это электромагнитное излучение, которое возникает при переходе электронов с внешних электронных оболочек атома на внутренние, более близко расположенные к ядру К-, L-, M-, N-оболочки, образуя при этом характеристический линейчатый спектр рентгеновского излучения. Частоты линий характеристического спектра химических элементов подчиняются закону Мозли.

Закон Мозли – линейная зависимость квадратного корня из частоты характеристического рентгеновского излучения от атомного номера химического элемента. Установлен экспериментально Г. Мозли в 1913 г. Закон Мозли – основа рентгеновского спектрального анализа:

$$\sqrt{\nu} = A (Z - B)$$

Тормозное рентгеновское излучение – это электромагнитное излучение, которое возникает при уменьшении кинетической энергии (торможении, рассеянии) быстрых заряжен-

ных частиц (например, при торможении в кулоновском поле ускоренных электронов). Спектр тормозного излучения непрерывен, максимальная энергия равна начальной энергии частицы. Это коротковолновое электромагнитное (фотонное) излучение с диапазоном частот от  $3 \times 10^{16}$  до  $3 \times 10^{19}$  Гц, длиной волн  $10^{-8}$ - $10^{-12}$  м. Именно этот вид рентгеновского излучения используется в медицине.

Источниками рентгеновского излучения могут быть рентгеновская трубка, ускорители (бетатрон) и накопители электронов (синхротронное излучение), лазеры, некоторые радиоактивные изотопы и др.

Бетатрон – это циклический ускоритель электронов, электроны в нем ускоряются вихревым электрическим полем, порожденным переменным магнитным полем. Обычно энергия электронов в бетатроне не выше 50 МэВ.

Линейный ускоритель – это ускоритель заряженных частиц, в котором траектории частиц приближаются к прямой линии. Максимальная энергия электронов в линейном ускорителе составляет 20 ГэВ, протонов – до 800 МэВ. В линейном ускорителе электронов электроны впрыскиваются в трубку ускорителя и разгоняются там с помощью электромагнитного поля высокой частоты. Линейный ускоритель может быть использован как источник рентгеновского излучения. Для этого пучок электронов направляется на мишень, изготовленную из тяжелого тугоплавкого металла. В результате бомбардировки электронами ядер атомов мишени обра-



зуются фотоны, а электроны отражаются с меньшей энергией. Пучок фотонов с энергией, соответствующей рентгеновскому излучению, проходит через выравнивающий фильтр, лучу придается нужная форма с помощью коллиматора до попадания на больного.

Коэффициент преломления практически любого вещества для рентгеновских лучей мало отличается от единицы. Следствием этого явления служит то, что не существует материала, используя который можно было бы изготовить линзу для рентгеновских лучей. Кроме того, при перпендикулярном падении на поверхность вещества рентгеновские лучи почти не отражаются. Несмотря на это, в рентгеновской оптике были найдены способы построения оптических элементов для рентгеновских лучей.

Рентгеновские лучи способны проникать сквозь вещество, причем различные вещества по-разному их поглощают. Поглощение рентгеновских лучей является важнейшим их свойством в рентгеновской съемке. Интенсивность рентгеновских лучей экспоненциально убывает в зависимости от пройденного пути в поглощающем слое ( $I = I_0 e^{-kd}$ , где  $d$  – толщина слоя, коэффициент  $k$  пропорционален  $Z^3 \chi^3$ ,  $Z$  – атомный номер элемента,  $\chi$  – длина волны).

Поглощение происходит в результате фотопоглощения и комп-тоновского рассеяния. Фотопоглощение – процесс выбивания фотоном электрона из оболочки атома, для чего требуется, чтобы энергия фотона была больше некоторого

минимального значения. Если рассматривать вероятность акта поглощения в зависимости от энергии фотона, то при достижении определенной энергии она (вероятность) резко возрастает до своего максимального значения. Для более высоких значений энергии вероятность непрерывно уменьшается. По причине такой зависимости говорят, что существует граница поглощения. Место выбитого при акте поглощения электрона занимает другой электрон, при этом испускается излучение с меньшей энергией фотона, происходит так называемый процесс флюоресценции.

Рентгеновский фотон может взаимодействовать не только со связанными электронами, но и со свободными, а также слабосвязанными электронами. Происходит рассеяние фотонов на электронах (так называемое комптоновское рассеяние). В зависимости от угла рассеяния длина волны фотона увеличивается на определенную величину, и соответственно энергия уменьшается. Комп-тоновское рассеяние по сравнению с фотопоглощением становится преобладающим при более высоких энергиях фотона.

Процессы фотопоглощения и комптоновского рассеяния являются неупругими процессами, при которых фотон теряет энергию. Кроме того, существует так называемое упругое рассеяние (рэлеевское рассеяние), при котором рассеянный фотон сохраняет свою энергию.

В дополнение к названным процессам существует еще одна принципиальная возможность поглощения – за счет воз-

никновения электрон-позитронных пар. Однако для этого необходимы энергии порядка 1 МэВ, которые лежат вне обозначенной выше границы рентгеновского излучения ( $<250$  кэВ).

Рентгеновское излучение является ионизирующим. Оно воздействует на живые организмы и может быть причиной лучевой болезни и рака. По причине этого при работе с рентгеновским излучением необходимо соблюдать меры защиты. К возникновению рака ведет повреждение наследственной информации ДНК. Считается, что поражение прямо пропорционально поглощенной дозе излучения. Рентгеновское излучение является мутагенным фактором.

Рентгеновские лучи способны вызывать свечение некоторых веществ – флюоресценцию. Этот эффект используется в медицине при рентгеновской съемке. Медицинские фотопленки содержат флюоресцирующий слой, который светится при облучении рентгеновским излучением и засвечивает светочувствительную фотоэмульсию. Люминесцирующее вещество (сцинтиллятор) можно оптически соединить с электронным детектором светового излучения (фотоэлектронным умножителем, фотодиодом и т. п.), полученный прибор называется сцинтилляционным детектором. Он позволяет регистрировать отдельные фотоны и измерять их энергию, поскольку энергия сцинтилляционной вспышки пропорциональна энергии поглощенного фотона.

Рентгеновские лучи, так же как и обычный свет, способ-

ны напрямую засвечивать фотопленку. Однако без флюоресцирующего слоя для этого требуется примерно в 10–20 раз большая интенсивность. Преимуществом этого метода является большая резкость изображения.

В полупроводниковых детекторах рентгеновские лучи производят пары электрон-дырка в р-п переходе диода, включенного в запирающем направлении. При этом протекает небольшой ток, амплитуда которого пропорциональна энергии и интенсивности падающего рентгеновского излучения. В импульсном режиме возможны регистрация отдельных рентгеновских фотонов и измерение их энергии.

Отдельные фотоны рентгеновского излучения могут быть также зарегистрированы при помощи газонаполненных детекторов ионизирующего излучения (счетчика Гейгера, пропорциональной камеры и др.).

При помощи рентгеновских лучей можно просветить человеческое тело, в результате чего можно получить изображение костей, а в современных приборах – и внутренних органов. При этом используется тот факт, что у содержащегося преимущественно в костях элемента кальция ( $Z = 20$ ) атомный номер гораздо больше, чем атомные номера элементов, из которых состоят мягкие ткани, а именно водорода ( $Z = 1$ ), углерода ( $Z = 6$ ), азота ( $Z = 7$ ), кислорода ( $Z = 8$ ).

Простейшая рентгеновская трубка состоит из стеклянной колбы с впаянными в нее электродами – катодом и анодом (антикатодом). Электроны, испускаемые катодом, ускоряют-

ся сильным электрическим полем в вакууме между электродами и бомбардируют анод. При ударе электронов об анод часть их кинетической энергии преобразуется в энергию рентгеновского излучения. Важным компонентом рентгеновской трубки является электронная пушка – устройство для создания направленного пучка электронов; применяется в телевизионных трубках, рентгеновской аппаратуре, электронных микроскопах.

При бомбардировке электронами вольфрамовый антикатод испускает характеристическое рентгеновское излучение. Поперечное сечение рентгеновского пучка меньше реально облучаемой площади. Следовательно, чтобы получить рентгеновское излучение за счет взаимодействия электронов с веществом, нужно иметь источник электронов, устройство для их ускорения до больших скоростей и мишень, способную выдерживать электронную бомбардировку и давать рентгеновское излучение нужной интенсивности. Устройство, в котором все это есть, и называется рентгеновской трубкой (см. рис. 1).

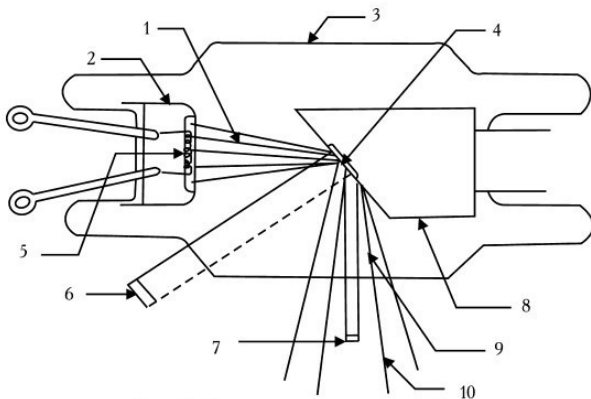


Рис. 1. Схема рентгеновской трубки

1 — электронный пучок; 2 — катод с фокусирующим электродом; 3 — стеклянная оболочка (трубка); 4 — вольфрамовая мишень (антикатод); 5 — нить накала катода; 6 — реально облучаемая площадь; 7 — эффективное фокальное пятно; 8 — медный анод; 9 — окно; 10 — рассеянное рентгеновское излучение

В газоразрядных трубках содержится небольшое количество газа, и когда на электроды трубки подается большая разность потенциалов, атомы газа превращаются в положительные и отрицательные ионы. Положительные движутся к отрицательному электроду (катоде) и, падая на него, выбивают из него электроны, а они в свою очередь движутся к положительному электроду (аноду) и, бомбардируя его, создают поток рентгеновских фотонов.

В рентгеновской трубке источником электронов является вольфрамовый катод, нагреваемый до высокой температуры. Электроны ускоряются до больших скоростей высокой разностью потенциалов между анодом (или антикатодом) и

катодом. Поскольку электроны должны достичь анода без столкновений с атомами, необходим очень высокий вакуум, для чего нужно хорошо откачать трубку. Электроны фокусируются на аноде с помощью электрода особой формы, окружающего катод. Этот электрод называется фокусирующим и вместе с катодом образует «электронный прожектор» трубки. Подвергаемый электронной бомбардировке анод должен быть изготовлен из тугоплавкого материала, поскольку большая часть кинетической энергии бомбардирующих электронов превращается в тепло. Кроме того, желательно, чтобы анод был из материала с большим атомным номером, так как выход рентгеновского излучения растет с увеличением атомного номера. В качестве материала анода чаще всего выбирается вольфрам, атомный номер которого равен 74.

Конструкция рентгеновских трубок может быть разной в зависимости от условий применения и предъявляемых требований. Рентгеновские трубки различаются по типу конструкции, способу получения пучка электронов, его фокусировки, вакуумированию, охлаждению анода, размерам и форме фокуса (области излучения на поверхности анода) и др. Наиболее широко применяются отпаянные рентгеновские трубки с термоэмиссионным катодом, водяным охлаждением анода, электростатической фокусировкой электронов. Термоэмиссионный катод рентгеновской трубки обычно представляет собой спираль или прямую вольфрамовую нить, накаливаемую электрическим током. Рабочий участок

анода – металлическая зеркальная поверхность – расположен перпендикулярно или под некоторым углом к электронному пучку. Для получения сплошного тормозного спектра рентгеновского излучения высоких энергий и интенсивностей служат аноды из Au, W; в структурном анализе используются рентгеновские трубки из Ti, Cr, Fe, Co, Ni, Cu, Mo, Ag. Наиболее распространены рентгеновские трубки с неподвижным либо вращающимся водоохлаждаемым анодом мощностью в несколько киловатт. Материалы анодов (и их длина волны) – Cu (1,33 нм), Al (0,834 нм), Mo (0,54 нм), Pd (0,434 нм).

Основные характеристики рентгеновской трубки: предельно допустимое ускоряющее напряжение (1-500 кВ), электронный ток (0,01-1 А), удельная мощность, рассеиваемая анодом ( $10\text{--}10^4$  Вт/мм<sup>2</sup>), общая потребляемая мощность (от 0,002 Вт до 60 кВт). Кпд рентгеновской трубки составляет 0,1–3%.

Недостаток рентгеновских трубок – низкая производительность, обусловленная малым коэффициентом преобразования энергии электронного пучка в мягкое рентгеновское излучение ( $10^{-5}$ ). Более производительными являются установки, в которых точечными источниками излучения являются плазма, возбуждаемая лазерным излучением, или высокоточный разряд в газе.

В принципе облучение в медицине направлено на исцеление больного. Однако нередко дозы оказываются неоправ-



данно высокими: их можно было бы существенно уменьшить без снижения эффективности, причем польза от такого уменьшения была бы весьма существенна, поскольку дозы, получаемые от облучения в медицинских целях, составляют значительную часть суммарной дозы облучения от техногенных источников.

В последние годы дозы, получаемые населением от медицинского обследования и терапии, начали довольно заметно снижаться. Связано это с внедрением в рентгеновские аппараты трубок, работающих в импульсном режиме. В этом случае, например при частоте импульсов 2 в секунду, получаемая пациентом доза облучения составляет пятую часть от обычной неимпульсной рентгеноскопии: снижение лучевой нагрузки составляет 80 %.

Для полноценной работы рентгенодиагностического кабинета необходимо определенное оборудование.

Устройства для генерирования рентгеновского излучения, которые включают рентгеновский излучатель (защитный кожух с рентгеновской трубкой) и рентгеновское питающее устройство, представляющее собой совокупность электрических устройств, служащих для питания рентгеновской трубки электрической энергией.

Устройства для генерирования рентгеновского излучения стационарных аппаратов, состоящие из рентгеновского излучателя, высоковольтного генератора и пульта управления. В других типах аппаратов высоковольтный генератор и рент-

геновская трубка конструктивно объединены в моноблоке и заключены в общий защитный кожух. Диапазон анодных напряжений, применяемых в рентгенологии, составляет 15-150 кВ (маммография – 15–50 кВ, остальные виды исследования – 35-150 кВ).

Устройства для формирования рентгеновского излучения подразделяются на три подгруппы: устройства для улучшения качества излучения (отсеивающие растры и решетки, различные фильтры, в том числе для выравнивания плотности почернения снимка); многочисленные устройства для поддержания и перемещения растров, фильтров и иное – устройства для рентгенографии и устройства, формирующие геометрию излучения (диафрагмы, тубусы), рентгеновское излучение во времени (реле экспозиции и фотоэкспонетры, средства стабилизации яркости).

Рентгенодиагностические штативные устройства служат для поддержания, приведения в рабочее положение и перемещения излучателя, больного и приемника излучения совместно или отдельно. В зависимости от характера исследования и области применения подразделяются на штативы общего назначения (поворотный стол-штатив, штатив для снимков, стол для снимков) и специальные штативы, предназначенные для исследований отдельных органов и систем организма и осуществления сложных видов исследований, а также для проведения исследований на дому, в палате, операционной, в полевых условиях и для профилактическо-

го контроля. Типы штативных устройств, используемые в реконструкционной вычислительной томографии, включают стол для размещения больного и так называемое сканирующее устройство – гентри, несущее на себе излучатель и систему малогабаритных детекторов рентгеновского излучения. Конструктивно рентгенодиагностический штатив выполняется в виде самостоятельного изделия, образующего вместе с рентгеновским питающим устройством и излучателем рабочее место (томограф, урологический стол и т. д.), либо в виде приставки к штативу общего или специального назначения (томографическая приставка).

Средства визуализации рентгеновского изображения по физическому принципу работы подразделяются на четыре подгруппы: устройства для приема и преобразования изображения (средства рентгенооптического преобразования – экраны, усилители рентгеновского изображения, цифровые детекторы и детекторы вычислительных томографов); материалы – носители рентгеновского изображения (рентгеновская пленка, флюорографическая пленка); устройства для регистрации рентгеновского изображения (кассеты для крупноформатной пленки, для серийной рентгенографии, кино– и фотокамеры, флюорографические камеры); устройства для передачи, записи и воспроизведения изображения (телевизионные системы, видеомониторы, а также экранные устройства – дисплеи вычислительных томографов и комплексов для цифровой рентгенографии).

Вспомогательные приборы, устройства, инструменты и материалы, необходимые для подготовки и проведения рентгенологических исследований: устройства для формирования условий исследования (опоры, фиксаторы, держатели, служащие для фиксации и поддержания пациента или его органов в определенном положении, и компрессионные устройства); средства и устройства для контрастирования (контрастные вещества и приборы для их изготовления и введения – катетеры, зонды, инъекторы, стенты, графты и др.); средства биоуправления, служащие для получения дополнительной информации при рентгеновском исследовании (биофазосинхронизаторы, фазорентгенокардиографы, электрокимографы); инструментарий для интервенционной (внутрисосудистой) рентгенологии.

Средства обработки рентгеновского изображения подразделяются на три подгруппы.

1. Устройства для обработки носителей информации (все фотолабораторное оборудование – устройства для транспортировки, проявления и сушки рентгеновской, флюорографической, кино-и фотопленки, проявочные машины и автоматы, а также вспомогательное оборудование – зажимы, рамки, часы, термометры и т. д.).

2. Принадлежности для преобразования изображения (АРМ рентгенолога и рентгенолаборанта), вычислительные устройства для улучшения изображения.

3. Оборудование для просмотра рентгеновского изобра-

жения (негатоскопы, флюороскопы, проекционная аппаратура), а также черно-белые полутонные и цветные дисплеи в цифровой флюорографии и вычислительной томографии. Информационно-архивное оборудование включает оборудование для хранения и поиска информации, средства для микрофильмирования и копирования, средства цифровых архивов.

Средства радиационной защиты делятся на средства коллективной защиты (защитные ограждения, защитные двери, окна, барьеры, стационарные ширмы, кабины) и индивидуальной защиты (фартуки, юбки, перчатки, очки и др.). Степень радиационной опасности контролируют дозиметрическими приборами для измерения мощности дозы на рабочих местах персонала и в смежных помещениях, индивидуальных доз, получаемых персоналом, и доз облучения пациентов.

Общетехническое и транспортное оборудование обеспечивает необходимые условия работы отделения. К нему относятся средства самозащиты, связи, сигнализации и оргтехники, а также средства транспортировки в отделении и больнице для больных (каталки со съемными деками, специальные каталки, кресла-столы) и для материалов (тележки для транспортировки пленки, кассет и др.).

Средства контроля включают многочисленные тест-объекты, фантомы, приборы для измерения выходных характеристик рентгеновских аппаратов и параметров рентгенов-

ских изображений, в том числе встроенные в аппарат средства. Большинство из средств контроля используется инженерно-техническим персоналом, применяющим рентгеновскую аппаратуру, производящим настройку и ремонт. Однако есть целая группа устройств, которые необходимы рентгенолаборанту при обязательной периодической проверке аппаратуры в рентгеновском кабинете.

## **Магнитно-резонансная томография**

Магнитно-резонансная томография (МРТ) – способ получения диагностических изображений органов и тканей организма человека, в основе которого лежит феномен ядерно-магнитного резонанса.

Магнитно-резонансная томография в последнее время заняла одно из ведущих мест в неинвазивной инструментальной диагностике. Постоянное развитие методики позволяет периодически находить новые сферы использования МРТ. Если сначала ее применение ограничивалось исследованиями центральной нервной системы, то в настоящее время МРТ используют в диагностике заболеваний практически всех органов и систем.

В 1946 г. ученые из США Феликс Блох и Ричард Пурселл независимо друг от друга открыли явление ядерного магнитного резонанса (ЯМР) для жидкостей и твердых тел. В 1952 г. оба ученых были удостоены Нобелевской премии

по физике, методику ЯМР стали использовать в физической и органической химии, биофизике, биохимии. В 1972 г. П. Лаутербур, используя методику ЯМР, получил первое в мире двухмерное изображение двух стеклянных капилляров, заполненных жидкостью. Уже в 1980–1981 гг. в клиниках появились первые магнитно-резонансные томографы для исследования организма человека. После начала использования ядерного магнитного резонанса для медицинской диагностики термин «ядерный» был опущен из соображений маркетинга и по настоянию специалистов по радиологии. Это связано с негативным восприятием понятия «ядерный» массовым сознанием, с которым ЯМР не имеет ничего общего. Поэтому в наши дни используется термин «магнитно-резонансная томография».

В основе работы всех МР-томографов лежит явление магнитного резонанса. Этот физический феномен основан на возможности некоторых ядер атомов под действием магнитного поля поглощать энергию внешнего источника в радиочастотном диапазоне, а затем и выделять ее, возвращаясь на исходный энергетический уровень. При этом напряженность постоянного магнитного поля и частота радиочастотного магнитного поля должны строго соответствовать друг другу, что обеспечивает возникновение ядерного магнитного резонанса. Наиболее интересными являются ядра  $^1\text{H}$ ,  $^{13}\text{C}$ ,  $^{23}\text{Na}$ ,  $^{31}\text{P}$ , так как все они присутствуют в теле человека. Для МРТ разработаны различные импульсные по-

следовательности, которые в зависимости от цели определяют вклад того или иного параметра в интенсивность изображения исследуемых структур для получения оптимального контраста между нормальными и измененными тканями.

Для создания магнитного резонанса необходимо постоянное, стабильное и однородное магнитное поле.

В зависимости от напряженности магнитного поля все МР-томографы обычно делятся на сверхнизкие (менее 0,1 Тл), низкочастотные (0,1–0,4 Тл), среднечастотные (0,5 Тл), высокочастотные (1–2 Тл), сверхвысокочастотные (выше 2 Тл). Приборы, имеющие напряженность магнитного поля до 0,3 Тл, обычно имеют резистивные или перманентные магниты, выше 0,3 Тл – сверхпроводящие. В практике верхний предел напряженности магнитного поля составляет 2–2,5 Тл, это предел безопасности магнитного поля для человеческого организма. Свыше этого предела поля предполагаются потенциально опасными и могут допускаться для использования только в исследовательских лабораториях. Более 70 % всех МР-томографов составляют модели со сверхпроводящими магнитами (0,5–1,5 Тл). В настоящее время в отличие от 1980-х гг. основные фирмы-производители МР-томографов («Дженерал Электрик», «Сименс», «Филипс», «Тошиба», «Пикер», «Брукер» и др.) особое внимание уделяют производству устройств со средним и низким полем, которые отличаются от высокочастотных томографов компактностью, экономичностью при удовлетворительном качестве изобра-



жений и меньшей стоимости. Высокопольные системы используются преимущественно в научно-исследовательских центрах для проведения МР-спектроскопии.

МРТ не имеет ничего общего с рентгенологическими методами исследований, однако при ее развитии и внедрении в практику был использован опыт рентгеновской компьютерной томографии (КТ). К моменту возникновения МРТ КТ уже активно использовалась в клинической практике, внедрение МРТ стало возможным благодаря преимуществам этого метода обследования по сравнению с КТ.

К основным достоинствам МРТ относятся:

- 1) неинвазивность;
- 2) безвредность (отсутствие лучевой нагрузки);
- 3) трехмерный характер получения изображений;
- 4) естественный контраст от движущейся крови;
- 5) отсутствие артефактов от костных тканей;
- 6) высокая дифференциация мягких тканей;
- 7) возможность выполнения МР-спектроскопии для прижизненного изучения метаболизма тканей).

К основным недостаткам обычно относят достаточно большое время, необходимое для получения изображений (как минимум, несколько секунд, обычно – минуты), что приводит к появлению артефактов от дыхательных движений (что особенно снижает эффективность исследования легких), нарушений ритма (при исследовании сердца), невозможность надежного выявления камней, кальцифика-

тов, некоторых видов патологии костных структур, достаточно высокую стоимость оборудования и его эксплуатации, специальные требования к помещениям, в которых находятся приборы (экранирование от помех), невозможность обследования больных с клаустрофобией, искусственными водителями ритма, крупными металлическими имплантатами из немедицинских металлов.

Противопоказания к МРТ-исследованию делятся на абсолютные и относительные. К абсолютным относят состояния пациентов, при которых проведение исследования создает угрожающую для их жизни ситуацию (например, наличие имплантатов, которые активируются электронным, магнитным или механическими путями, искусственных водителей ритма). Воздействие радиочастотного излучения МР-томографа может нарушить функционирование стимулятора, работающего в системе запроса, так как изменения магнитных полей могут имитировать сердечную деятельность. Магнитное притяжение может вызвать также смещение стимулятора в гнезде и сдвинуть электроды. Кроме того, магнитное поле создает препятствия для работы ферромагнитных или электронных имплантатов среднего уха. Наличие искусственных клапанов сердца представляет опасность и является абсолютным противопоказанием только при исследовании на МР-томографах с высокими полями, а также если клинически предполагается повреждение клапана. К абсолютным противопоказаниям к исследованию относится также нали-

чие небольших металлических хирургических имплантатов (ге-мостатических клипс) в центральной нервной системе, так как их смещение вследствие магнитного притяжения угрожает кровотечением. Их наличие в других частях тела имеет меньшую угрозу, так как после лечения фиброза инкапсулирование зажимов помогает удержать его в стабильном состоянии. Однако, помимо потенциальной опасности, наличие металлических имплантатов с магнитными свойствами в любом случае вызывает артефакты, создающие сложности для интерпретации результатов исследования.

К относительным противопоказаниям, помимо перечисленных выше, относятся также некомпенсированная сердечная недостаточность, необходимость физиологического мониторинга (механическая вентиляция легких, электрические инфузионные насосы).

Клаустрофобия является препятствием для проведения исследования в 1–4% случаев. Преодолеть его можно, с одной стороны, использованием приборов с открытыми магнитами, с другой – подробным объяснением устройства аппаратуры и хода обследования.

Что касается обследования беременных женщин, свидетельств повреждающего действия МРТ на эмбрион или плод не получено, однако рекомендовано избегать МРТ в первые 3 месяца беременности. Применение МРТ при беременности показано в случаях, когда другие неионизирующие методы диагностической визуализации не дают удовлетвори-

ной информации. МР-томографическое обследование требует большего участия в нем больного, чем КТ, так как движения больного во время исследования значительно сильнее влияют на качество изображений, поэтому исследование больных с острой патологией, нарушенным сознанием, спастическими состояниями, деменцией и детей нередко бывает затруднительным.

При заболеваниях головного мозга первоначально предпочтение должно отдаваться КТ как более экономичному и быстрому методу (время исследования пациента при КТ обычно в 2–2,5 раза меньше, чем при МРТ). МРТ применяется для уточнения результатов КТ, если в этом есть необходимость. Однако, если имеются подозрения на наличие поражения мозга в области задней черепной ямки, ствола, мелкоочаговых или диффузных поражений белого вещества (например, рассеянный склероз, энцефалиты, лакунарные инфаркты), необходима неинвазивная оценка состояния интракраниальных артерий (аневризмы, артериовенозные маль-формации), то целесообразно начинать обследование сразу с МРТ. Парамагнитные контрастные средства позволяют более эффективно выявлять патологию центральной нервной системы.

При исследованиях спинного мозга и межпозвонковых дисков в шейном и грудном отделах МРТ предпочтительнее КТ, так как она позволяет получать сагиттальные срезы, не дает артефакты от костных структур и не требует введения

контрастных средств.

МРТ (особенно системы со сверхпроводящими магнитами) имеет ряд преимуществ перед КТ 3-го и 4-го поколений при исследовании сердца и магистральных сосудов. Появление МР-ангиографии и динамических программ (кино-МР) еще более расширило возможности МРТ в диагностике сердечно-сосудистой патологии. Сегодня с помощью МРТ возможна достоверная оценка не только анатомии, но и функции сердца, внутрисердечной гемодинамики, перфузии миокарда.

Визуализация органов малого таза у мужчин и женщин — еще одна область, где МРТ, как правило, имеет преимущества перед КТ. На МР-изображениях хорошо видны зональная анатомия матки, предстательной железы, инвазия опухолей в жировую клетчатку и мышцы, лимфатические узлы.

При исследовании печени, селезенки, почек и надпочечников, выявлении опухолей средостения и шеи диагностические возможности МРТ сопоставимы примерно с таковыми КТ, поэтому по упомянутым выше причинам предпочтение отдается КТ. Существуют отдельные ситуации, когда МРТ может дать больше информации, чем КТ (например, при выявлении мелких гемангиом, оценке степени инвазии сосудистых структур брюшной полости, диагностике вне надпочечниковых феохромоцитов).

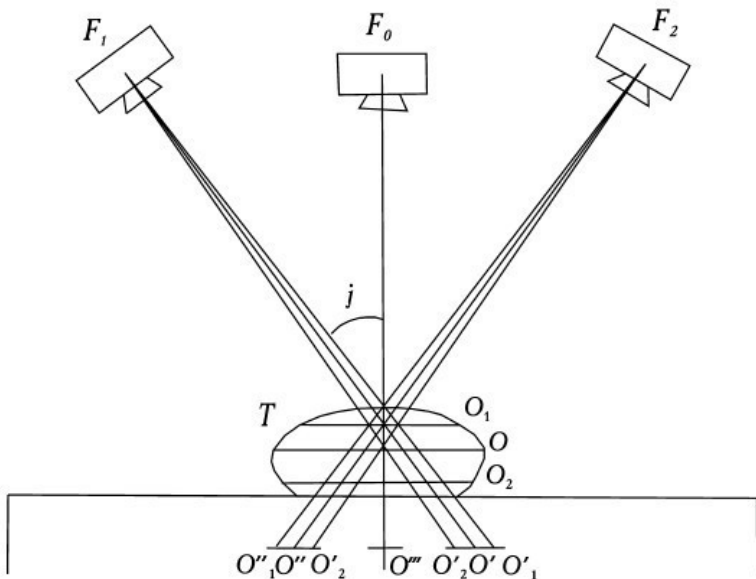
Несомненны достоинства МРТ при исследованиях суставов. На МР-изображениях очень хорошо видны хряще-

вые поверхности суставов, мениски, связочный аппарат. Метод позволяет выявлять метастатические поражения костей, остеомиелит, аваскулярные некрозы еще на той стадии, когда они затрагивают лишь костный мозг и не вызывают деструкции костных структур, видимой на рентгеновских изображениях.

Применение МРТ практически не имеет смысла при легочной патологии, заболеваниях желчного пузыря, в выявлении камней, кальцификатов, переломов костей. МРТ не применяется для диагностики заболеваний желудка и кишечника.

Появляются новые методики исследования, вводятся в практику МР-контрастные препараты. Особенно интересной представляется разработка органоспецифических агентов (т. е. веществ, специфических для определенного типа нормальных или патологических тканей).

Наиболее интенсивные работы ведутся по совершенствованию методик МР-ангиографии, кино-МРТ, подавлению артефактов от дыхания, МР-спектроскопии, трехмерному сбору и реконструкции изображений.



*Рис. 2. Принцип образования послойного изображения*

На рисунке 2 изображен принцип образования послойного изображения:

$F_0$ ,  $F_1$ ,  $F_2$  – нулевое, исходное и конечное положение фокуса рентгеновской трубки;

$j$  –  $1/2$  угла поворота трубки;

$S$  – поверхность стола;

$T$  – объект исследования;

$O$  – точка выделяемого слоя;

$O_1$ ,  $O_2$  – точки, находящиеся выше и ниже выделяемого слоя;

$O^{\circ}, O^{\circ\circ}$  – проекции точки  $O$  на пленке при исходном и конечном положениях фокуса рентгеновской трубки;

$O_1^{\circ}, O_1^{\circ\circ}$  – проекции точки  $O_1$  на пленке при тех же положениях фокуса трубки;

$O_2^{\circ}, O_2^{\circ\circ}$  – проекции точки  $O_2$  при тех же положениях фокуса трубки;

$\llcorner$  – проекции всех точек на пленке при нулевом положении рентгеновской трубки.

Глядя на рисунок, видно, что при перемещении трубки из положения  $F_1$  в положение  $F_2$  проекция точки  $O$ , которая соответствует оси вращения рычага, будет постоянно находиться в одном и том же месте пленки. Проекция точки  $O$  неподвижна относительно пленки, и следовательно, ее изображение будет четким. Проекции точек  $O_1$  и  $O_2$ , находящиеся вне выделяемого слоя, с перемещением трубки и пленки меняют свое положение на пленке, и следовательно, их изображение будет нечетким, размазанным. Доказано, что геометрическим местом точек, проекции которых при движении системы неподвижны относительно пленки, является плоскость, параллельная плоскости пленки и проходящая через ось окончания системы. На томограмме, таким образом, будут четкими изображения всех точек, находящихся в плоскости на уровне оси вращения системы, т. е. в выделяемом томографическом слое.

На рисунке показано перемещение трубки и пленки по траектории прямая-прямая, т. е. по параллельным прямоли-



нейным направляющим. Такие томографы, имеющие самую простую конструкцию, получили наибольшее распространение. В томографах с траекториями дуга-дуга, дуга-прямая геометрическим местом точек, проекции которых при движении системы неподвижны относительно пленки, являются плоскости, параллельные плоскости пленки и проходящие через ось качания системы; выделяется также слой плоской формы. Из-за более сложной конструкции эти томографы получили меньшее распространение.

Описанные выше аппараты относятся к линейным томографам (с линейными траекториями), так как проекции траекторий движения системы «трубка – пленка» на выделяемую плоскость имеют вид прямой линии, а тени размазывания имеют прямолинейную форму.

За угол поворота (качания) трубки  $2i$  в таких томографах принимают угол ее поворота из одного крайнего положения в другое; перемещение трубки от нулевого положения равно  $i$ .

В томографах с нелинейным размазыванием перемещение системы «трубка – пленка» происходит по криволинейным траекториям – кругу, эллипсу, гипоциклоиде, спирали. При этом отношение расстояний фокус трубки – центр вращения и центр вращения – пленка сохраняется постоянным. И в этих случаях доказано, что геометрическим местом точек, проекции которых при движении системы неподвижны относительно пленки, является плоскость, параллельная

плоскости пленки и проходящая через ось качания системы. Размазывание изображения точек объекта, лежащих вне выделяемой плоскости, происходит по соответствующим кривым траекториям движения системы. Размазываемые изображения повторяют на пленке траекторию перемещения фокуса рентгеновской трубки.

При симультанной (многослойной) томографии в один прием (одно перемещение трубки и пленки в противоположных направлениях) получают несколько томограмм благодаря расположению в одной кассете нескольких пленок, расположенных на некотором расстоянии друг от друга. Проекция изображения первого слоя, находящегося на оси вращения системы (избранной высоте слоя), получается на верхней пленке. Геометрически доказано, что на последующих пленках получают свое изображение нижележащие параллельные оси движения системы слои, расстояния между которыми примерно равны расстояниям между пленками. Основным недостатком продольной томографии является то, что расплывчатые изображения выше- и нижележащих плоскостей с нежелательной информацией уменьшают естественную контрастность. Вследствие этого восприятие в выделяемом слое тканей с невысокой контрастностью ухудшается.

Указанного недостатка лишена аксиальная компьютерная рентгеновская томография. Это объясняется тем, что строго коллимированный пучок рентгеновского излучения проходит только через ту плоскость, которая интересует вра-

ча. При этом регистрация рассеянного излучения сведена к минимуму, что значительно улучшает визуализацию тканей, особенно малоконтрастных. Снижение регистрации рассеянного излучения при компьютерной томографии осуществляется коллиматорами, один из которых расположен на выходе рентгеновского пучка из трубки, другой – перед сборкой детекторов.

Спиральная КТ используется в клинической практике с 1988 г., когда компания Siemens Medical Systems представила первый спиральный компьютерный томограф. Спиральное сканирование заключается в одновременном выполнении двух действий: непрерывного вращения источника – рентгеновской трубки, генерирующей излучение, вокруг тела пациента и непрерывного поступательного движения стола с пациентом вдоль продольной оси сканирования  $z$  через апертуру гентри. В этом случае траектория движения рентгеновской трубки относительно оси  $z$  – направления движения стола с телом пациента – примет форму спирали.

В отличие от последовательной КТ скорость движения стола с телом пациента может принимать произвольные значения, определяемые целями исследования. Чем выше скорость движения стола, тем больше протяженность области сканирования. Важно то, что скорость движения стола может быть в 1,5–2 раза больше толщины томографического слоя без ухудшения пространственного разрешения изображения.

Технология спирального сканирования позволила значительно сократить время, затрачиваемое на КТ-исследование, и существенно уменьшить лучевую нагрузку на пациента.

Мультиспиральная (мультисрезовая) МСКТ была впервые представлена компанией Elscint Co в 1992 г. Принципиальное отличие МСКТ-томографов от спиральных томографов предыдущих поколений состоит в том, что по окружности гентри расположены не один, а два и более ряда детекторов. Для того чтобы рентгеновское излучение могло одновременно приниматься детекторами, расположенными на разных рядах, была разработана новая – объемная – геометрическая форма пучка. В 1992 г. появились первые двухсрезовые (двухспиральные) МСКТ-томографы с двумя рядами детекторов, а в 1998 г. – четырехсрезовые (четырёхспиральные) – с четырьмя рядами детекторов соответственно. Кроме вышеотмеченных особенностей, было увеличено количество оборотов рентгеновской трубки с 1 до 2 в секунду. Таким образом, четырехспиральные МСКТ-томографы 5-го поколения на сегодняшний день в 8 раз быстрее, чем обычные спиральные КТ-томографы 4-го поколения. В 2004–2005 гг. были представлены 32– и 64-срезовые МСКТ-томографы.

Преимущества МСКТ перед обычной спиральной КТ:

- 1) улучшение временного разрешения;
- 2) улучшение пространственного разрешения вдоль продольной оси z;
- 3) увеличение скорости сканирования;

- 4) улучшение контрастного разрешения;
- 5) увеличение отношения сигнал / шум;
- 6) эффективное использование рентгеновской трубки;
- 7) большая зона анатомического покрытия;
- 8) уменьшение лучевой нагрузки на пациента.

Все эти факторы значительно повышают скорость и информативность исследований.

Методики контрастного усиления позволяют различать и определять характер опухолей (новообразований) на фоне окружающих их мягких тканей в тех случаях, когда они не видны при обычном исследовании.

Лучевая нагрузка при мультиспиральном КТ-исследовании при сопоставимых объемах диагностической информации меньше на 30 % по сравнению с обычным спиральным КТ-исследованием. Для этого улучшается фильтрация спектра рентгеновского излучения и производится оптимизация массива детекторов. Разработаны алгоритмы, позволяющие в реальном масштабе времени автоматически уменьшать ток и напряжение на рентгеновской трубке в зависимости от исследуемого органа, размеров и возраста каждого пациента.

В 2005 г. компанией Siemens Medical Solutions представлен первый аппарат с двумя источниками рентгеновского излучения. Теоретические предпосылки к его созданию были еще в 1979 г., но технически его реализация в тот момент была невозможна. По сути он является одним из логич-

ных продолжений технологии МСКТ. Дело в том, что при исследовании сердца (КТ-коронаро-графии) необходимо получение изображений объектов, находящихся в постоянном и быстром движении, что требует очень короткого периода сканирования. В МСКТ это достигалось синхронизацией ЭКГ и обычного исследования при быстром вращении трубки. Но минимальный промежуток времени, требуемый для регистрации относительно неподвижного среза для МСКТ при времени обращения трубки, равном 0,33 с (~ 3 оборота в секунду), равен 173 мс, т. е. половине периода обращения трубки.

Такое временное разрешение вполне достаточно для нормальной частоты сердечных сокращений. Некоторое время пытались увеличить скорость вращения трубки в гентри томографа. В настоящее время достигнут предел технических возможностей для ее увеличения, так как при обороте трубки в 0,33 с масса ее возрастает в 28 раз (перегрузки 28g). Чтобы получить временное разрешение менее 100 мс, требуется преодоление перегрузок более чем 75g. Использование же двух рентгеновских трубок, расположенных под углом 90°, дает временное разрешение, равное четверти периода обращения трубки (83 мс при обороте за 0,33 с). Это позволило получать изображения сердца независимо от частоты сокращений.

Также такой аппарат имеет еще одно значительное преимущество: каждая трубка может работать в своем режи-

ме (при различных значениях напряжения и тока, кВ и мА соответственно). Это позволяет лучше дифференцировать на изображении близкорасположенные объекты различных плотностей. Особенно это важно при контрастировании сосудов и образований, находящихся близко от костей, или металлоконструкций. Данный эффект основан на различном поглощении излучения при изменении его параметров у смеси кровь + йодсодержащее контрастное вещество при неизменности этого параметра у гидроксиапатита (основы кости) или металлов.

В остальном аппараты являются обычными МСКТ-аппаратами и обладают всеми их преимуществами.

Известно, что при одинаковой энергии рентгеновского излучения материал с большей относительной молекулярной массой будет поглощать рентгеновское излучение в большей степени, чем вещество с меньшей относительной молекулярной массой. Подобное ослабление рентгеновского пучка может быть легко зафиксировано. Однако на практике мы имеем дело с совершенно неоднородным объектом – телом человека. Поэтому часто случается, что детекторы фиксируют несколько рентгеновских пучков одинаковой интенсивности, в то время как они прошли через совершенно различные среды. Это наблюдается, например, при прохождении через однородный объект достаточной протяженности и неоднородный объект с такой же суммарной плотностью.

При продольной томографии разницу между плотностью

отдельных участков определить невозможно, поскольку «тени» участков накладываются друг на друга. С помощью компьютерной томографии решена и эта задача, так как при вращении рентгеновской трубки вокруг тела пациента детекторы регистрируют 1,5–6 млн сигналов из различных точек (проекций), и что особенно важно, каждая точка многократно проецируется на различные окружающие точки.

При регистрации ослабленного рентгеновского излучения на каждом детекторе возбуждается ток, соответствующий величине излучения, попадающего на детектор. В системе сбора данных ток от каждого детектора (500-2400 штук) преобразуется в цифровой сигнал и после усиления подается в ЭВМ для обработки и хранения. Только после этого начинается собственно процесс восстановления изображения.

Восстановление изображения среза по сумме собранных проекций является чрезвычайно сложным процессом, и конечный результат представляет собой некую матрицу с относительными числами, соответствующую уровню поглощения каждой точки в отдельности.

В компьютерных томографах применяются матрицы первичного изображения  $256 \times 256$ ,  $320 \times 320$ ,  $512 \times 512$  и  $1024 \times 1024$  элементов. Качество изображения растет при увеличении числа детекторов, количества регистрируемых проекций за один оборот трубки и первичной матрицы. Увеличение количества регистрируемых проекций ведет к повышению лучевой нагрузки, применение большей первичной мат-



рицы – к увеличению времени обработки среза или необходимости устанавливать дополнительные специальные процессоры видеоизображения.

Получение компьютерной томограммы (среза) головы на выбранном уровне основывается на выполнении таких операций, как:

- 1) формирование требуемой ширины рентгеновского луча (кол-лимирование);
- 2) сканирование головы пучком рентгеновского излучения, осуществляемого движением (вращательным и поступательным) вокруг неподвижной головы пациента устройства «излучатель – детекторы»;
- 3) измерение излучения и определение его ослабления с последующим преобразованием результатов в цифровую форму;
- 4) машинный (компьютерный) синтез томограммы по совокупности данных измерения, относящихся к выбранному слою;
- 5) построение изображения исследуемого слоя на экране видеомонитора (дисплея).

В системах компьютерных томографов сканирование и получение изображения происходят следующим образом. Рентгеновская трубка в режиме излучения «обходит» голову по дуге  $240^\circ$ , останавливаясь через каждые  $3^\circ$  этой дуги и делая продольное перемещение. На одной оси с рентгеновским излучателем закреплены детекторы – кристаллы йодистого

натрия, преобразующие ионизирующее излучение в световое. Последнее попадает на фотоэлектронные умножители, превращающие эту видимую часть в электрические сигналы. Электрические сигналы подвергаются усилению, а затем преобразованию в цифры, которые вводят в ЭВМ. Рентгеновский луч, пройдя через среду поглощения, ослабляется пропорционально плотности тканей, встречающихся на его пути, и несет информацию о степени его ослабления в каждом положении сканирования. Интенсивность излучения во всех проекциях сравнивается с величиной сигнала, поступающего с контрольного детектора, регистрирующего исходную энергию излучения сразу же на выходе луча из рентгеновской трубки.

Следовательно, формирование показателей поглощения (ослабления) для каждой точки исследуемого слоя происходит после вычисления отношения величины сигнала на выходе рентгеновского излучателя к значению его после прохождения объекта исследования (коэффициенты поглощения).

В ЭВМ выполняются математическая реконструкция коэффициентов поглощения и пространственное их распределение на квадратной многоклеточной матрице, а полученные изображения передаются для визуальной оценки на экран дисплея.

За одно сканирование получают два соприкасающихся между собой среза толщиной 10 мм каждый. Картина среза

восстанавливается на матрице размером 160 x 160 мм.

Полученные коэффициенты поглощения выражают в относительных единицах шкалы, нижняя граница которой (-1000 ед. Н.) (ед. Н. – единицы Хаунсфильда, или числа компьютерной томографии) соответствует ослаблению рентгеновских лучей в воздухе, верхняя (+1000 ед. Н.) – ослаблению в костях, а за ноль принимается коэффициент поглощения воды. Различные ткани мозга и жидкие среды имеют разные по величине коэффициенты поглощения. Например, коэффициент поглощения жира находится в пределах от -100 до 0 ед. Н., спинно-мозговой жидкости – от 2 до 16 ед. Н., крови – от 28 до 62 ед. Н. Это обеспечивает возможность получать на компьютерных томограммах изображение основных структур мозга и многих патологических процессов в них. Чувствительность системы в улавливании перепада рентгеновской плотности в обычном режиме исследования не превышает 5 ед. Н., что составляет 0,5 %.

На экране дисплея высоким значениям плотности (например, кости) соответствуют светлые участки, низким – темные. Градационная способность экрана составляет 15–16 полутоновых ступеней, различаемых человеческим глазом. На каждую ступень, таким образом, приходится около 130 ед. Н.

Для полной реализации высокой разрешающей способности томографа по плотности в аппарате предусмотрены средства управления так называемой шириной окна и его уровня

(положения), чтобы дать рентгенологу возможность анализировать изображение на различных участках шкалы коэффициентов поглощения. Ширина окна – это величина разности наибольшего и наименьшего коэффициентов поглощения, соответствующая указанному перепаду яркости. Положение, или уровень, окна (центр окна) – это величина коэффициентов ослабления, равная середине окна и выбираемая из условий наилучшего выявления плотностей интересующей группы структур или тканей. Важнейшей характеристикой является качество получаемого изображения.

Известно, что качество визуализации анатомических образований головного мозга и очагов поражения зависит в основном от двух факторов: размера матрицы, на которой строится томограмма, и перепада показателей поглощения. Величина матрицы может оказывать существенное влияние на точность диагностики. Так, количество ошибочных диагнозов при анализе томограмм на матрице 80 x 80 клеток составляло 27 %, а при работе на матрице 160 x 160 уменьшилось до 11 %.

Компьютерный томограф обладает двумя видами разрешающей способности: пространственной и по перепаду плотности. Первый тип определяется размером клетки матрицы (обычно – 1,5 x 1,5 мм), второй равен 5 ед. Н. (0,5 %). В соответствии с этими характеристиками теоретически можно различать элементы изображения размером 1,5 x 1,5 мм. При перепаде плотности между ними не меньше 5 ед. Н.

(1 %) удается выявлять очаги величиной не менее 6 x 6 мм, а при разнице в 30 ед. Н. (3 %) – детали размером 3 x 3 мм. Обычная рентгенография позволяет уловить минимальную разницу по плотности между соседними участками в 10–20 %. Однако при очень значительном перепаде плотностей рядом расположенных структур возникают специфические для данного метода условия, снижающие его разрешающую способность, так как при построении изображения в этих случаях происходит математическое усреднение, и при этом очаги небольших размеров могут быть не обнаружены. Чаще это происходит при небольших зонах пониженной плотности, расположенных вблизи массивных костных структур (пирамиды височных костей) или костей свода черепа. Важным условием для обеспечения проведения компьютерной томографии является неподвижное положение пациента, ибо движение во время исследования приводит к возникновению артефактов-наводок: полос темного цвета от образований с низким коэффициентом поглощения (воздух) и белых полос от структур с высоким КП (кость, металлические хирургические клипсы), что также снижает диагностические возможности.

Для получения более четкого изображения патологически измененных участков в головном мозге применяют эффект усиления контрастности, который достигается внутривенным введением рентгеноконтрастного вещества. Увеличение плотности изображения на компьютерной томограмме

после внутривенного введения контрастного вещества объясняется внутри- и внесосудистыми компонентами. Внутрисосудистое усиление находится в прямой зависимости от содержания йода в циркулирующей крови. При этом увеличение концентрации на 100 мг йода в 100 мл обуславливает величины абсорбции на 26 ед. Н. При компьютерно-томографических измерениях венозных проб после введения 60 % контрастного вещества в дозе 1 мл на 1 кг массы тела плотность потока повышается в среднем в течение 10 мин после инъекции, составляет  $39,2, \pm 9,8$  ед. Н. Содержание контрастного вещества в протекающей крови изменяется в результате того, что относительно быстро начинается выделение его почками. Уже в течение первых 5 мин после болюсной инъекции концентрация вещества в крови в среднем снижается на 20 %, в последующие 5 мин – на 13 % и еще через 5 мин – на 5 %.

# Конец ознакомительного фрагмента.

Текст предоставлен ООО «ЛитРес».

Прочитайте эту книгу целиком, [купив полную легальную версию](#) на ЛитРес.

Безопасно оплатить книгу можно банковской картой Visa, MasterCard, Maestro, со счета мобильного телефона, с платежного терминала, в салоне МТС или Связной, через PayPal, WebMoney, Яндекс.Деньги, QIWI Кошелек, бонусными картами или другим удобным Вам способом.