



УЧЕБНИК ДЛЯ МЕДИЦИНСКИХ ВУЗОВ

# СТОМАТОЛОГИЯ

Под редакцией  
профессора В. А. Козлова

Санкт-Петербург  
СпецЛит

**Коллектив авторов**  
**Стоматология**  
Серия «Учебник для  
медицинских вузов»

*[http://www.litres.ru/pages/biblio\\_book/?art=10245248](http://www.litres.ru/pages/biblio_book/?art=10245248)*

*Стоматология:  
ISBN 978-5-299-00452-6*

**Аннотация**

Это второе издание учебника для последипломного образования по специальности «Стоматология», созданного на основе большого клинического и педагогического опыта, результатов научных исследований ведущих специалистов Санкт-Петербургской медицинской академии последипломного образования. В учебнике представлен современный материал по различным разделам стоматологии в соответствии с учебной программой последипломной подготовки специалистов на этапе клинической ординатуры, утвержденной Министерством здравоохранения РФ.

Учебник предназначен для выпускников стоматологических факультетов медицинских вузов, интернов, клиническим ординаторам и врачей общей практики.

# Содержание

УСЛОВНЫЕ СОКРАЩЕНИЯ	5
ПРЕДИСЛОВИЕ	9
Глава I	11
МЕСТНОЕ ОБЕЗБОЛИВАНИЕ	18
Обезболивание на верхней челюсти	28
Обезболивание на нижней челюсти	40
Пародонтальные способы местной анестезии	48
Ошибки и осложнения инъекционной анестезии	51
Общие осложнения при анестезии	58
ОБЩЕЕ ОБЕЗБОЛИВАНИЕ	64
Осложнения и ошибки при общем обезболивании	75
Глава II	81
ПРОФИЛАКТИКА КАРИЕСА ЗУБОВ	82
Местные методы профилактики кариеса зубов	83
Общие методы профилактики кариеса зубов	100
Профилактика кариеса зубов у дошкольников	104
Профилактика кариеса зубов у школьников	108

ПРОФИЛАКТИКА ЗАБОЛЕВАНИЙ ПАРОДОНТА И СЛИЗИСТОЙ ОБОЛОЧКИ ПОЛОСТИ РТА	114
Конец ознакомительного фрагмента.	122

# Стоматология

## УСЛОВНЫЕ СОКРАЩЕНИЯ

АД – артериальное давление

АКП – акантолитические клетки пузырьчатки

БАВ – биологические активные вещества

БП – буллезный пемфигоид

ВОЗ – Всемирная организация здравоохранения

ВОП – высота относительного покоя

ГБО – гипербарическая оксигенация

ГЗТ – гиперчувствительность замедленного типа

ГК – глюкокортикостероиды

ГНТ – реакция гиперчувствительности немедленного ти-

па

ДВЧС – дисфункция височно-челюстных суставов

ДКВ – дискоидная красная волчанка

ДНК – дезоксирибонуклеиновая кислота

ЖКТ – желудочно-кишечный тракт

ИАР – истинные аллергические реакции

ИГ – индекс гигиены

ИИГЗ – индекс интенсивности гиперестезии зубов

ИР – индекс реминерализации

ИРГЗ – индекс распространенности гиперестезии зубов

ИРНП – индекс реминерализации одного некариозного

поражения

ИФА – иммуноферментный анализ

КВ – красная волчанка

ККГ – красная кайма губ

КПУ – кариес – пульпит – удаление

КСБЭ – кальцийсвязывающий белок эмали

КСОР – кандидоз слизистой оболочки рта

МБК – множественный быстротекущий кариес

МВ – микроволны

МОП – межокклюзионный промежуток

МПР – микрореакция преципитации

МФА – метод флюоресцирующих антител

МЦ-русло – микроциркуляторное русло

МЭЭ – многоформная экссудативная эритема

НИФ – непрямая иммунофлюоресценция

ОВ – окклюзионная высота

ОГГС – острый герпетический гингивостоматит

ОКИ – острая кишечная инфекция

ООИ – острая одонтогенная инфекция

ОПТ – общая патогенная терапия

ОРВИ – острая респираторная вирусная инфекция

ОРЗ – острое респираторное заболевание

ПГЛ – персистирующая генерализованная лимфаденопа-

тия

ПИФ – прямая иммунофлюоресценция

ПК – пародонтальные карманы ПОЛ – перекисное окис-

ление липидов

ППСХ – показатель проявления сезонного хейлита

ПЦР – полимеразная цепная реакция

РВ – реакция Вассермана

РИФ – реакции иммунофлуоресценции

РМА индекс – папиллярно-маргинально-альвеолярный индекс

РНК – рибонуклеиновая кислота

РПГА – реакция пассивной гемагглютинации

СИПСО – симптом перифокального субэпидермального отслоения

СИЦ – стеклоиономерные цементы

СКВ – системная красная волчанка

ССК – связанный со СПИД комплекс

СО – слизистая оболочка

СОР – слизистая оболочка рта СОПР – слизистая оболочка полости рта

СПИД – синдром приобретенного иммунодефицита

СРО – свободнорадикальное окисление

СЭМ – сканирующая электронная микроскопия

ТТГ – тиреотропный гормон гипофиза

ТЭР-тест – тест эмалевой резистентности

Т<sub>3</sub> – трийодтиронин

Т<sub>4</sub> – тироксин

УВЧ – ультравысокая частота

УЗИ – ультразвуковое исследование

УКВ – ультракороткие волны

ФНО – фактор некроза опухоли

ЧЛО – челюстно-лицевая область

ЦНС – центральная нервная система

ЦП – цветной показатель

ЭДТА – этилендиаминтетрауксусная кислота

ЭОМ – электроодонтометрия

АР – агрессивные пародонтиты

CDC – центр по контролю за заболеваниями

CGRP – кальцитанин-ген-релейтид пептид

СР – хронические пародонтиты

ISO – Международная организация стандартов

FDI – Federation of Dentists International – Международная

федерация дантистов

G – гингивиты

KCP – kinetic cavity preparation

NP – некротические поражения пародонта

PS – пародонтиты как проявление системных заболеваний

WHO – Всемирная организация здравоохранения



# ПРЕДИСЛОВИЕ

Предлагаемый учебник адресован выпускникам стоматологических факультетов медицинских вузов, интернам и врачам общей практики.

Авторами издания накоплены большой клинический опыт, значительная личная и литературная информация, выполнены серьезные научные исследования в различных разделах стоматологии. Обобщение всех этих сведений легло в основу предлагаемого учебника. Он написан в соответствии с программой последипломной подготовки специалистов и включает все основные разделы: обезболивание тканей челюстно-лицевой области, профилактику стоматологических заболеваний, кариес и некариозные поражения зубов, пульпиты, болезни периодонта и пародонта, воспалительные заболевания тканей челюстно-лицевой области и патологию слизистой оболочки полости рта. Отдельные главы посвящены вопросам челюстно-лицевой травматологии и ортопедической стоматологии.

Главная цель учебника – предложить читателю современные воззрения на основные проблемы специальности, представить в кратком, но достаточно полном изложении вопросы диагностики и лечения основных стоматологических заболеваний, что, по мнению авторов, позволит врачам использовать предлагаемую книгу в качестве справочного из-

дания.

Авторы учебника приносят благодарность всем сотрудникам кафедр стоматологического факультета Санкт-Петербургской медицинской академии последипломного образования, которые приняли участие в его подготовке.

# Глава I

## ОБЕЗБОЛИВАНИЕ В СТОМАТОЛОГИИ

Безболезненное лечение – один из основополагающих принципов деонтологии. Обеспечение анестезиологическим пособием имеет исключительное значение для дальнейшего развития стоматологии. Средства обезболивания необходимо использовать всякий раз, когда боль сильнее, чем болевые ощущения при проведении обезболивания. По данным В. И. Стош (2001 г.), в анестезиологической поддержке нуждается 75,4 % пациентов на хирургическом приеме; 46,9 % – на терапевтическом и 29,2 % – на ортодонтическом (ортопедическом). Вместе с тем недопустимо, чтобы риск использования предлагаемого вида анестетика и объема анестезиологического пособия превышал опасность предстоящего пациенту лечебного вмешательства.

Применительно к детям надо стремиться к тому, чтобы сами мероприятия по обезболиванию лечения были безболезненными. Все это вполне осуществимо в современных поликлинических условиях, так как речь идет не о решении каких-либо новых задач, а лишь об использовании хорошо известных фармакологических обезболивающих средств и разработанных методов их применения. Обезболивание сле-

дует рассматривать не только как проявление гуманности и элемент охранительной терапии, но и как патогенетическую меру применительно к течению заболевания, особенно воспалительного или травматического происхождения, развивающегося в шокогенной зоне – в тканях челюстно-лицевой области.

Необходимо обратить внимание еще на один важный аспект значения анестезиологического пособия в стоматологии: ожидание боли и страх перед возможностью ее появления остается до настоящего времени основной преградой для оказания своевременной помощи больным, нуждающимся в санации полости рта, а следовательно, и для профилактики развития осложненных форм течения острой одонтогенной инфекции. Любая коррекция чувства страха и состояние тревоги у больного является профилактикой боли. Задача врача – снизить уровень тревоги и из непереносимой превратить ее в управляемую. Физический фактор воздействия – это «стресс для всех»; психологический фактор – избирателен и может явиться стрессом для одного индивидуума и не быть им для другого. По данным различных авторов, распространенность страха ожидания боли при лечении зубов возникает задолго до обращения к стоматологу у 61 – 92 % пациентов, а от 5 до 14 % населения в этой связи не обращается к врачам (Стош В. И., 2002).

Целью анестезиологического пособия является обеспечение безболезненности, безопасности вмешательства и тече-

ния послеоперационного периода для пациента и создание оптимальных условий для работы врача. В этой связи особое значение приобретает понимание того, что не менее 30 % пациентов стоматологического приема имеют компенсированные общесоматические заболевания. Обеспечение адекватного обезболивания при лечении этой группы больных имеет особое значение: проводимая санация полости рта обеспечивает профилактику осложненных форм течения имеющих у них общесоматических заболеваний, неизбежно развивающихся на фоне любых проявлений острой одонтогенной инфекции. К сожалению, «катастрофически часто» (Owen H. [et al.], 1990) вне поля зрения анестезиолога и лечащего врача оказываются пациенты в послеоперационном периоде. Развивающиеся у них на этом этапе боли могут явиться первопричиной возникновения патологического симптомокомплекса, приводящего к сердечной и дыхательной недостаточности (Liu S. [et al.], 1995; Breivik H., 1995; и др.). Поэтому послеоперационная аналгезия должна рассматриваться врачом как неотъемлемая часть программы реабилитации больного.

Достижение эффекта обезболивания и временной утраты сознания, а также реакций организма на болевое и другие раздражения составляют сущность современного анестезиологического пособия, которое включает в основном шесть элементов, составляющих комплекс мероприятий, направленных на обеспечение жизненно важных функций организ-

ма в период проведения вмешательства и после него.

1. **Аналгезия**, т. е. прерывание центростремительных импульсов из очага болевого раздражения; прекращение в организме больного патологических реакций, развивающихся в ответ на болевой раздражитель. Прерывание импульсов может быть осуществлено на разных уровнях и достигается взаимодействием физических методов (электроаналгезия) или введением в организм больного разнообразных аналгезирующих средств, которые по механизму действия разделяют на наркотические и ненаркотические.

2. **Защита организма от агрессии**, т. е. достижение нормализации или стабилизации функций вегетативной нервной системы.

Существуют различные виды агрессии: психологическая (страх перед операцией, ожидание боли, неуверенность в благополучном исходе вмешательства), травматическая (боль, кровопотеря), бактериальная (инфицирование и микробное загрязнение) и токсическая (в результате введения анестетика, всасывания продуктов тканевого и бактериального распада, бактериальных ядов, химических продуктов при введении медикаментозных средств и т. п.).

Защита организма от агрессии может быть обеспечена созданием оптимальных условий газообмена, сохранением электролитного баланса, снижением психотропных и вегетотропных реакций, поверхностным наркозом, адекватным плазмо- и кровозамещением, дезинтоксикационной терапией.

ей и т. п.

3. **Наркоз** – искусственно вызываемое состояние, характеризующееся обратимой утратой сознания, болевой чувствительности, подавлением некоторых рефлексов. Для достижения эффекта наркоза применяют фармакологические вещества, которые по силе наркотического или анальгезирующего воздействия могут быть разделены на три вида: сильные наркотики и слабые анальгетики (гексенал и другие барбитураты), слабые наркотики и сильные анальгетики (заakis азота) и, наконец, сильные наркотики и выраженные анальгетики (фторотан, эфир).

4. **Нормализация водно-солевого баланса и доставка энергетических ресурсов** осуществляется с целью поддержания гомеостаза, т. е. относительного динамического постоянства внутренней среды и основных жизненно важных функций организма человека. Этим достигается, в частности, сохранение постоянства осмотического давления, что имеет первостепенное значение для нормализации водного объема и поддержания ионного равновесия в организме.

5. **Регуляция вентиляции легких** с целью нормализовать газообмен, т. е. обеспечить тканевое дыхание. Наряду с буферной и выделительной системами дыхательная система поддерживает относительное постоянство концентрации водородных ионов в организме, в частности рН крови.

6. **Миорелаксация** – снижение тонуса скелетной мускулатуры с уменьшением двигательной активности вплоть до

полного обездвиживания в условиях обязательного обеспечения искусственной вентиляции легких.

Различают три вида обезболивания: местное, общее и комбинированное.

*Местная анестезия* – это обезболивание операционного поля при сохранении сознания больного. *Общее обезболивание* предполагает утрату сознания; если оно достигается применением одного наркотика, то называется однокомпонентным наркозом. Под *комбинированным обезболиванием* (многокомпонентный наркоз) понимают не только последовательное применение различных наркотических веществ, но и их сочетание с миорелаксантами, аналгетиками, ганглиоблокирующими и другими веществами. Одним из компонентов комбинированного обезболивания является вводный наркоз. Его применяют для исключения сознания с целью облегчить процесс наступления наркотического сна и устранения ощущения удушья, а также возбуждения. Вводный наркоз всегда непродолжительный. После вводного наркоза осуществляют поддерживающий, основной наркоз, который применяют на протяжении всей операции.

По способу введения наркотического вещества в организм больного различают ингаляционный и неингаляционный наркоз.

*Ингаляционный наркоз* достигается путем вдыхания паров летучих наркотических веществ или наркотических газов; *неингаляционный наркоз* осуществляется введением



аналгетиков подкожно, внутримышечно, внутривенно.

Существуют и другие виды наркоза, например электро-наркоз. Он достигается воздействием на центральную нервную систему электрического тока.

Выбирая вид обезболивания, врач должен учитывать состояние больного, его возраст, диагноз заболевания, объем предполагаемого вмешательства. Методом выбора в условиях поликлиники может быть местное или общее обезболивание. В амбулаторных условиях применяют, в основном, местное потенцированное или непотенцированное обезболивание. При показаниях может быть использовано комбинированное обезболивание или масочный ингаляционный наркоз. В условиях стационара при оперативных вмешательствах, как правило, применяют общее обезболивание.

# МЕСТНОЕ ОБЕЗБОЛИВАНИЕ

Челюстно-лицевая область является шокогенной зоной: для ее тканей характерен низкий порог болевой чувствительности, что обусловлено обилием рецепторов, воспринимающих боль. Вследствие этого многие патологические процессы, особенно воспалительной и травматической этиологии, сопровождаются резкими болями. При попытке вмешательства в эту область без тщательного обезболивания, болевые ощущения усиливаются и становятся мучительными.

При оказании стоматологической помощи больным в поликлинических условиях доминирующим методом обезболивания является анестезия, что обусловлено ее достаточно высокой эффективностью, технической простотой, доступностью широкого выбора препаратов – более 100 видов лекарственных форм, относительной безопасностью их использования и сохраняющейся возможностью общения врача с пациентом на протяжении всего периода его лечения.

Суть метода заключается в блокаде проведения болевых импульсов из зоны вмешательства в ЦНС, на различных уровнях.

Основными требованиями для достижения эффективного и безопасного местного обезболивания являются:

- использование высококонцентрированных и низкотоксичных анестезирующих средств;

– рациональный выбор концентрации вазоконстрикторов в растворе анестетика для пациентов с соматической патологией;

– использование доступных способов анестезии, основанных на индивидуальных анатомических ориентирах;

– использование современных инструментов и технологий при проведении анестезиологических вмешательств.

Благодаря разработке и внедрению современных технологий, новых методов и препаратов, эффективность местного обезболивания тканей челюстно-лицевой области достигла 97 % (Molamed S. F., 1997). И не менее важно, что эти достижения заметно снизили частоту местных и системных осложнений, возникающих при применении анестезии.

Высокая эффективность анестезии достигается благодаря применению современных анестетиков и их рациональному сочетанию с вазоконстрикторами. На смену еще недавно применявшимся новокаину, лидокаину, тримекаину и их аналогам предложены анестетики нового поколения, обладающие более высокой активностью, меньшей токсичностью и возможностью использования максимально допустимых доз – мепивакаин; артикаин и препараты, изготовленные на его основе: ультракаин, септонест, убистезин, примекаин, альфакаин, брилокаин, цитокортин.

Артикаин превосходит по активности лидокаин в 1,5, а новокаин в 5 раз, обеспечивая на 95 – 100 % эффективность анестезии, в том числе и в зоне воспаленных тканей, т. е.

в кислой среде, где использование, в частности, новокаина не достигает цели.

Артикаин, обладая высоким соотношением активности и токсичности, может применяться в максимально допустимой дозе, имеет большую широту терапевтического действия и потому является анестетиком, использование которого вполне допустимо во всех возрастных группах и у пациентов с соматическими заболеваниями.

свойствами низкой жирорастворимости и высокой степенью связывания с белками плазмы крови, этот препарат в меньшей мере, чем другие анестетики, проникает через плацентарный барьер и воздействует на плод (Rahn R., 1996), а потому может быть использован у беременных женщин.

Артикаину следует отдавать предпочтение и при лечении кормящих матерей, так как он быстро разрушается, имеет малый период полувыведения и не обнаруживается в грудном молоке в клинически значимых концентрациях (Tucker Y. T., Artur Y. K., 1981). При его использовании существенно снижается риск системной токсичности по сравнению с другими анестетиками.

Одно из важных качеств препаратов артикаинового ряда – их высокая диффузионная способность. Это обуславливает техническую простоту их применения: отпадает необходимость в использовании проводниковых методов анестезии при удалении всех зубов верхней челюсти и однокорневых зубов, включая премоляры, на нижней челюсти. Это свой-

ство анестетика исключает необходимость проводить добавочные его инъекции на нёбе при удалении зубов у детей. При этом следует иметь в виду, что самую высокую степень чувствительности из тканей челюстно-лицевой области имеет передняя группа зубов верхней челюсти, менее высокую – зубы нижней челюсти и премоляры верхней челюсти, и еще более низкую – ткани десны (Московец О. Н., 2003).

Как и многие другие местноанестезирующие препараты, артикаин вызывает сосудорасширяющий эффект, что обуславливает повышение интенсивности кровоточивости раны, вымывание анестетика и его быструю всасываемость, а, следовательно, сокращает продолжительность действия.

Все это обуславливает необходимость использования обезболивающих препаратов, и в частности артикаинового ряда, в сочетании с вазоконстрикторами, что повышает их эффективность и пролонгирует период обезболивания тканей, сокращает интенсивность кровоточивости раны и заметно снижает системную токсичность. Промышленность выпускает две формы 4 % раствора артикаина гидрохлорида с содержанием адреналина 1:100000 и 1:200000.

Для применения в амбулаторной стоматологической практике оптимальным является содержание в растворе анестетика адреналина 5 мкг/мл, т. е. 1: 200 000 (Рабинович С. А., 2000). Продолжительность анестезии мягких тканей при использовании артикаина без вазоконстрикторов достигает 1 ч; с добавлением сосудосуживающих препаратов – 3 ч, аа-

нестезия пульпы зуба – 10 и 45 мин соответственно (Rahn R., 1996, Lemay H. [et al.], 1984).

В случаях, когда использование анестезирующих препаратов с вазоконстрикторами противопоказано (сердечно-сосудистая недостаточность и т. п.), могут быть рекомендованы анестетики мепивакаинового ряда – скандонест, мепивастезин – препараты, у которых сосудорасширяющее действие отсутствует. Они могут быть использованы для инфильтрационной, проводниковой и интралигаментарной анестезии. Эти препараты превосходят активность новокаина в 3 – 4 раза, а по токсичности – в 2 раза. Они быстро всасываются и сравнительно быстро выводятся из организма; поэтому могут быть применены только для проведения краткосрочных вмешательств: 30 – 40 мин при проводниковой анестезии и 20 – 30 мин – при инфильтрационной.

Достижение полноценного местного обезболивания основано не только на использовании эффективных анестетиков, но и на применении инструментального обеспечения анестезии; карпульной технологии, инъекторов, одноразовых игл, что в значительной мере гарантирует стерильность вводимых растворов и определяет безопасность вмешательства.

Новые технологии позволяют осуществить местную анестезию на любом рабочем месте врача – в хирургическом, терапевтическом и ортопедическом кабинетах, и не требуют специальных условий.

Карпула обеспечивает обозначенный срок хранения ане-

стетика, исключает ошибку в его выборе, определяет дозу введения находящегося в ней раствора и возможность создания высокого давления, необходимого для достижения эффекта при осуществлении интралигаментарной и интрасептальной анестезии.

В 1997 г. в США для производства местной анестезии предложен автоматизированный компьютерный инжектор «WAND» – принципиально новая конструкция, где вместо обычного шприца используются проходящий от блока управления капиллярный удлинитель и так называемая «волшебная палочка», оснащенная одноразовой иглой, закрытой стерильным колпачком. «Волшебная палочка» может быть использована как вспомогательный инструмент для осмотра полости рта. На поверхность колпачка наносят гель аппликационного анестетика и на этапе осмотра полости рта смазывают им место предполагаемого вкола иглы, чем достигается безболезненность последующей инъекции. Отсутствие шприца и безболезненность вкола делает предложенную конструкцию инжектора весьма привлекательной для использования, в частности, в детской практике.

Ожидание боли и воспитанная у большинства пациентов уверенность в неизбежности ее возникновения при лечении, удалении зуба или его обработке на этапе подготовки к протезированию составляют основу психоэмоционального напряжения, переходящего иногда в беспокойство и страх. Особенно это касается больных, когда-либо ранее пережив-

ших любое осложнение общего характера на приеме у стоматолога. Это приводит к изменению ритма, частоты и силы сердечных сокращений, уровня артериального давления, частоты и глубины дыхания, колебанию кожной температуры и проявляется повышением потоотделения, уровня сахара и гистамина в крови, сухости во рту. Изменяется гормональный фон.

В 2 % наблюдений, в результате психорефлекторного сосудистого кризиса, у соматических больных в ожидании лечения развивается обморочное состояние (Стош В. И. [и др.], 2002).

Все это повышает степень риска предстоящего вмешательства и требует индивидуальной оценки функционального состояния больного, а в этой зависимости – выбора способа премедикации или медикаментозной подготовки, оптимального вида обезболивания и типа анестетика.

Особенно это касается больных с фоновыми соматическими заболеваниями, хотя, по данным некоторых авторов (Шишнияшвили Т. Э., 1979), сильный эмоциональный стресс способен привести к внезапному трагическому исходу вполне здорового человека.

Оценка функционального состояния пациента основана прежде всего на анализе анамнеза, целью которого является выяснить характер имеющихся сопутствующих соматических заболеваний, особенностей их течения и применяемой терапии. Кроме того, следует измерить артериальное давле-



ние (АД), определять частоту и ритм пульса, характер дыхания.

По данным В. И. Стош с соавт. (2002), «применение даже самых современных средств для местной анестезии в 5 – 10 % случаев неэффективно без коррекции эмоциональной среды больного». Это следует иметь в виду всякий раз, так как пациент, находясь в ожидании приема у врача, оказывается в таком психоэмоциональном состоянии, которое может оцениваться как стресс, исключающий достижение ожидаемого уровня обезболивания.

Для устранения или ослабления психоэмоционального компонента может быть проведена премедикация, т. е. введение медикаментозных препаратов в дооперационном периоде, обеспечивающих достижение оптимального уровня анестезии или аналгезии и предупреждение возможных осложнений.

С этой целью могут быть использованы транквилизаторы, в частности, диазепам, лоразепам, хлордиазепаксид, нитрозепама, мидазолам и другие производные бензодиазепана, обладающие противотревожным, седативным и снотворным эффектом. Вместе с тем надо иметь в виду, что транквилизаторы, в частности диазепам, наряду с седативным, вызывают гипнотическое и миорелаксирующее воздействия, которые могут продолжаться до 50 ч. В меньшей мере это касается лоразепама, также обладающего седативно-гипнотическим воздействием с продолжительностью до 8 ч, но здесь

отсутствует миорелаксация. Однако в любом случае использования транквилизатора надо с осторожностью решать вопрос о возможности пациента самостоятельно идти из поликлиники домой.

Пациентам с сопутствующими соматическими заболеваниями может быть назначена соответствующая медикаментозная подготовка. В случае необходимости они должны быть обследованы врачами других специальностей.

В стоматологической практике может быть использовано аппликационное, инфильтрационное или регионарное, в частности проводниковое, обезболивание. Каждый из этих методов имеет свои показания к использованию, преимущества и недостатки.

**Аппликационная анестезия** может быть достигнута на основе использования гелей, аэрозолей, жидких растворов, мазей, самоклеящейся пленки, содержащих высокую концентрацию анестетика без вазоконстриктора. Этот эффект достигается нанесением апплицирующего вещества с помощью ватного или марлевого тампона на область предполагаемого вмешательства и наступает через 2 – 3 мин, после чего апплицирующее вещество следует тщательно удалить с поверхности ткани. Этот способ анестезии может быть использован для обеспечения безболезненной инъекции, для вскрытия поддесневого абсцесса, удаления зуба временного прикуса и т. п.

Однако следует иметь в виду, что аппликационные анесте-

тики высокотоксичны и быстро всасываются. Поэтому для обезболивания места инъекции предпочтительно использовать самоклеющуюся пленку Диплен ЛХ, обладающую помимо обезболивающего свойства антисептическим воздействием. Отрезанный ножницами кусочек пленки легко апплицируют на слизистую оболочку в месте предполагаемой инъекции. Эффект анестезии наступает спустя 60 – 90 с. Ярко-зеленый цвет пленки является надежным ориентиром для места вкола иглы, которой прокалывают пленку. Спустя 10 – 12 ч она рассасывается.

Пленка не оказывает выраженного токсического действия, не имеет запаха и вкуса и вполне может быть рекомендована для использования в стоматологической, в том числе в детской, практике (Ушаков Р. В. [и др.], 1999; Рабинович С. А., 2000).

**Инфильтрационная анестезия.** Этот способ обезболивания обеспечивает блокирование концевых разветвлений нервных стволов в зоне распространения (инфильтрации) анестезирующего вещества и возможность безболезненного осуществления оперативных вмешательств на мягких тканях, на альвеолярных отростках челюстей, а также при операциях удаления зубов. Инфильтрационную анестезию применяют как самостоятельный метод и как дополнение к проводниковой анестезии.

Инфильтрационная анестезия мало травматична, по существу исключает осложнения, связанные с повреждением

нервных стволов и сосудов, а следовательно, и риск внутрисосудистого введения анестезирующего раствора.

Вместе с тем ее действие относительно краткосрочно, не обеспечивает анестезии обширной и глубокой зоны вмешательства, не достигает цели в области плотных костных образований, в частности в боковых отделах нижней челюсти.

**Проводниковая анестезия** достигается одной инъекцией небольшого количества анестетика, обеспечивает эффект продолжительного обезболивания обширной области тканей в зоне иннервации заблокированного нервного ствола, в том числе вне зоны воспаления или опухолевого роста, является методом выбора у людей пожилого возраста в условиях склеротизированных костных структур, когда инфильтрационный метод анестезии не достигает цели.

Вместе с тем проводниковая анестезия требует от врача знаний топографо-анатомического соотношения крупных сосудов и нервных стволов в зоне предполагаемого вмешательства, чревата серьезными осложнениями: развитием травматического неврита, образованием гематомы и внутрисосудистым введением анестетика, что может привести к системному токсикозу.

## **Обезболивание на верхней челюсти**

Наиболее часто в условиях поликлиники при оперативных вмешательствах на верхней челюсти используют *ин-*

*фильтрационный метод обезболивания.* Это обусловлено тем, что структура тонкого слоя компактной пластинки альвеолярного отростка верхней челюсти имеет пористое строение. При использовании современных анестетиков, обладающих высокой диффузионной способностью, этот способ их введения обеспечивает достаточный эффект обезболивания.

Инфильтрацию тканей анестезирующим раствором в области альвеолярных отростков осуществляют путем его инъекции под слизистую оболочку в проекции верхушек корней зубов под углом  $40 - 45^\circ$  по переходной складке преддверия рта в зоне предполагаемого оперативного вмешательства. Если размеры предполагаемого операционного поля более значительны, то иглу продвигают вдоль переходной складки, медленно выпуская раствор обезболивающего вещества, так как форсированная гидропрепаровка тканей вызывает боль.

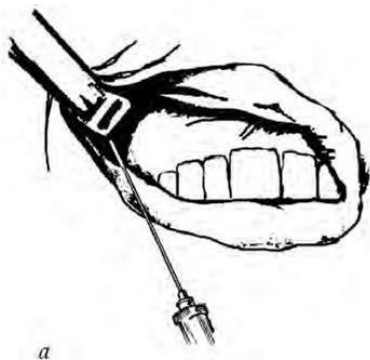
Для обезболивания тканей нёба инъекцию анестетика производят отступив на 1 – 1,5 см от края десны в область угла, образованного альвеолярным и нёбным отростками челюсти.

Значительно реже применяют *проводниковую (регионарную) анестезию*, к числу которой относятся анестезии на бугре верхней челюсти, у подглазничного отверстия, у большого нёбного отверстия и у резцового отверстия.

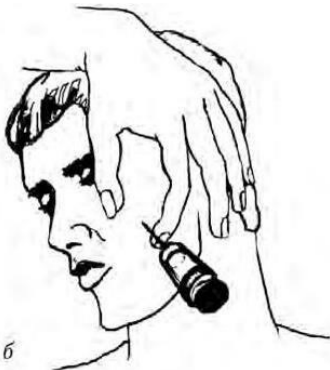**Анестезия на бугре верхней челюсти.** Цель анестезии – блокирование задних альвеолярных ветвей, располагающихся в крылонёбной ямке и на задненаружной поверхности

сти бугра челюсти. Этот вид анестезии может быть выполнен внутриротовым и внеротовым доступами.

*Внутриротовой доступ:* при полуоткрытом рте зубо-вращательным зеркалом отводят в сторону щеку, обеспечивая достаточный обзор свода преддверия рта и натяжение слизистой оболочки переходной складки в области моляров. Иглу вкалывают в слизистую оболочку выше проекции верхушек зубов на уровне второго-третьего моляров, а при их отсутствии – позади скулоальвеолярного гребня, вводя ее под углом  $45^\circ$  и продвигая вверх, назад и внутрь. При этом нужно следить за тем, чтобы игла все время скользила скошенной поверхностью острия по кости. По ходу продвижения иглы следует медленно выпускать раствор анестетика, предупреждая тем самым повреждение кровеносных сосудов крыло-видного сплетения. Продвигая иглу на глубину 2 – 2,5 см, депонируют раствор анестезирующего вещества, чем достигается обезболивание области моляров, прилежащих к ним со стороны преддверия рта слизистой оболочки и надкостницы, а также задненаружной костной стенки верхнечелюстной пазухи (рис. 1.1, а). *Внеротовой доступ:* проколов кожу у передненижнего угла скуловой кости, направляют иглу под углом  $45^\circ$  вверх и внутрь к бугру верхней челюсти, доводя ее до кости; после чего депонируют раствор анестетика. Время наступления анестезии в зоне обезболивания такое же, как и при анестезии внутриротовым доступом (см. рис. 1.1, б).



*а*



*б*

Рис. 1.1. Анестезия на бугре верхней челюсти:  
*а* – внутриротовой доступ; *б* – внеротовой доступ

Вместе с тем надо иметь в виду, что в процессе обезболивания при проведении анестезии на бугре верхней челюсти в результате повреждения инъекционной иглой вен крыло-нёбного сплетения неизменно возникает гематома.

Проведенные компьютерно-томографические исследования путей распространения инъецируемого анестетика при проведении «туберальной» анестезии подтвердили высокую вероятность такого осложнения.

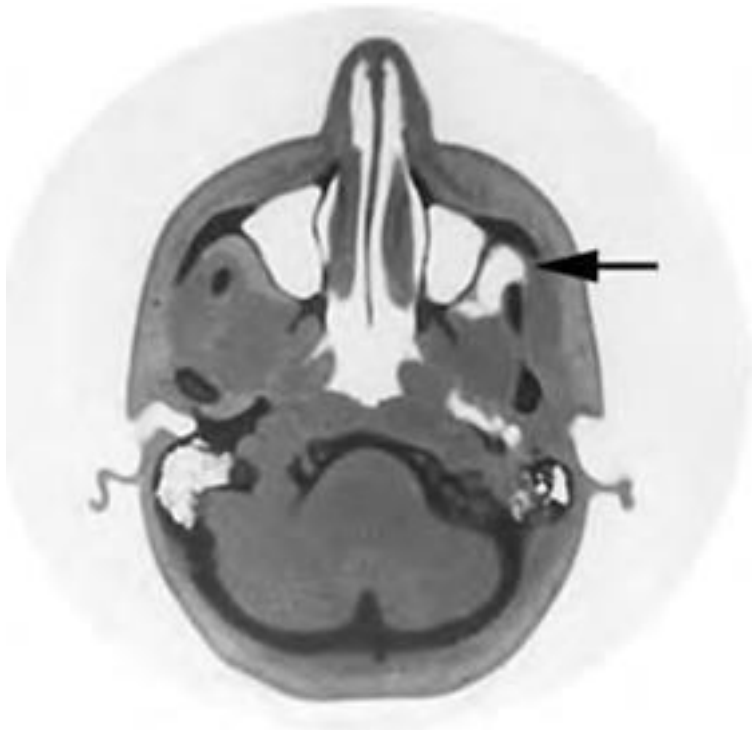


Рис. 1.2. Компьютерная томограмма. Спустя 5 дней после анестезии на бугре верхней челюсти четко контурируется гематома в крылонёбной ямке (*указанострелкой*)

На представленной компьютерной томограмме (рис. 1.2), произведенной спустя 5 дней после внутриротовой анестезии на бугре верхней челюсти, четко контурируется образовавшаяся гематома в крылонёбной ямке. Вероятность ее на-



гнаивания и, следовательно, развития флегмоны этого клетчатного образования велика и достигает по данным различных авторов и нашим наблюдениям 40 – 60 % (Алехова Т. М., 1989; Бажанов Н. Н. [и др.], 1998; и др.). Учитывая практическую неизбежность ранения вен крылонёбного сплетения при проведении «туберальной» анестезии и высокую вероятность развития тяжелых осложнений, особенно при использовании внутриротового способа, угрожающих здоровью и даже жизни пациента (см. главу «Воспалительные заболевания тканей челюстно-лицевой области»), применение этого вида анестезии должно быть максимально ограничено.

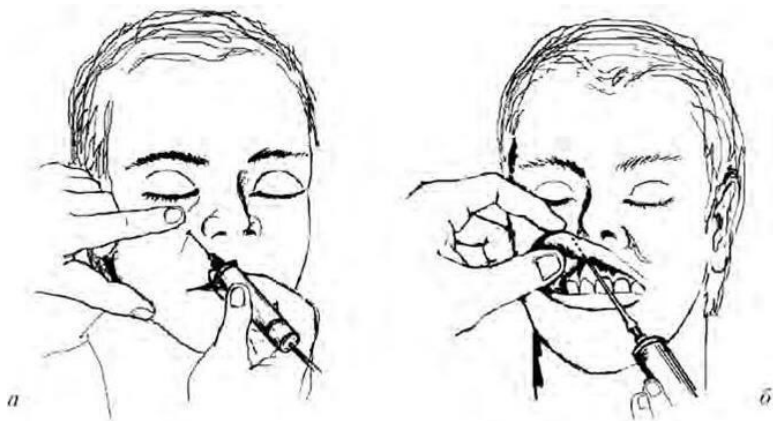


Рис. 1.3. Анестезия подглазничного нерва:

*а* – внеротовой доступ; *б* – внутриротовой доступ

**Анестезия подглазничного нерва.** Цель анестезии – блокирование разветвления ветви нижнеглазничного нерва, образующего после выхода из костного канала малую «гусиную лапку», а также передних и средних верхних альвеолярных ветвей.

В результате анестезии у нижнеглазничного отверстия происходит обезболивание резцов, клыка, премоляров, прилегающей к ним десны со стороны преддверия рта, костной ткани альвеолярного отростка и перегородки носа, слизистой оболочки и костных структур передней, частично заднелазной, нижней и верхней стенок верхнечелюстной пазухи, кожи подглазничной области, нижнего века, крыла носа, кожи и слизистой оболочки верхней губы.

Подглазничное отверстие, являющееся ориентиром при проведении анестезии, проецируется на кожу лица на 0,5 см ниже края глазницы и соответствует линии, проведенной через центр зрачка глаза, смотрящего вперед. Этот вид анестезии может быть выполнен внеротовым и внутриротовым доступами.

*Внеротовой доступ:* пальпаторно определяют нижний край глазницы, обнаруживают желобок, соответствующий месту соединения скуловой кости со скуловым отростком челюсти и, растянув кожу между 1 и 2 пальцами левой руки, вкалывают иглу, отступя на 0,7 см вниз от края глазницы. Иглу продвигают вверх и наружу по направлению к кости. Достигнув ее поверхности, не проникая иглой в канал, вы-

пускают анестезирующий раствор. Обезболивание наступит через 2 – 3 мин (рис. 1.3, а).

*Внутриротовой доступ:* 1 и 2 пальцами левой руки отводят верхнюю губу кверху и кнаружи, а средним пальцем фиксируют место проекции нижнеглазничного отверстия, которое при внутриротовом доступе находится на пересечении двух линий – горизонтальной, проходящей на 0,5 – 0,75 см ниже нижнеглазничного края, и вертикальной, проходящей по оси второго верхнего премоляра соответствующей стороны. Иглу вкалывают на 0,5 см кверху от края прикрепления переходной складки между средним и боковым резцами и продвигают ее вверх, вперед и кнаружи по направлению к нижнеглазничному отверстию до упора в поверхность кости, где и инъецируют анестетик (см. рис. 1.3, б).

**Анестезия у большого нёбного отверстия.** Этот метод анестезии обеспечивает блокирование иннервации веточками большого нёбного нерва, в результате чего достигается обезболивание слизистой оболочки соответствующей стороны твердого нёба, альвеолярного отростка с нёбной стороны от третьего моляра до середины коронковой части клыка. Зона обезболивания может распространяться до бокового резца и на вестибулярную поверхность в области третьего моляра. У некоторых больных граница обезболивания достигает второго премоляра.

Большое нёбное отверстие располагается в горизонтальной пластинке нёбной кости и пирамидальном ее отростке

у основания альвеолярного отростка, на 0,5 см кпереди от границы твердого и мягкого нёба. На слизистой оболочке над отверстием имеется небольшая впадина. Проекция отверстия на слизистую оболочку твердого нёба находится на пересечении двух взаимно перпендикулярных линий: горизонтальная проходит через середину коронковой части третьего моляра, а вертикальная – через середину линии, соединяющей гребень альвеолярного отростка с серединой верхней челюсти.

*Техника анестезии:* при широко открытом рте шприц с иглой направляют от противоположного его угла и вкалывают иглу на 1 см кпереди и кнутри от проекции нёбного отверстия на слизистую оболочку. Иглу продвигают кзади и кнаружи до соприкосновения с костью. Вводят 0,5 мл анестезирующего раствора (рис. 1.4). Через 2 – 3 мин наступает обезболивание. Если анестетик введен непосредственно у большого нёбного отверстия, и тем более в просвет крылонёбного канала, то обезболивание распространяется на задние нёбные нервы, выходящие из малого нёбного отверстия, в результате чего происходит анестезия мягкого нёба, что может вызвать тошноту и позывы на рвоту. Другим осложнением анестезии, связанным с избыточным введением раствора под давлением, может быть развитие некроза мягких тканей твердого нёба, что наиболее вероятно у пациентов с атеросклерозом сосудов.

**Анестезия у резцового отверстия.** Этот вид анесте-

зии обеспечивает обезболивание переднего отдела слизистой оболочки твердого нёба в области передних зубов путем включения носонёбного нерва.

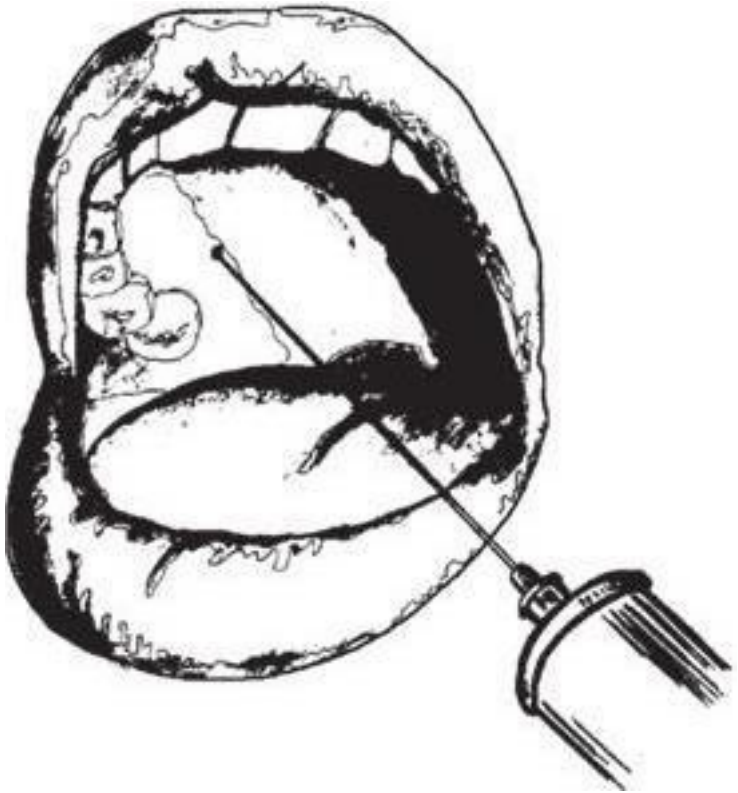


Рис. 1.4. Анестезия у большого небного отверстия

Резцовое отверстие расположено между передними резцами на 7 – 8 мм сзади от десневого края на пересечении линий, соединяющих дистальные края шеек клыков и срединного нёбного шва.

*Техника анестезии:* больной сидит в кресле с запрокинутой назад головой и широко открытым ртом. Иглу вкалывают в слизистую оболочку около резцового отверстия на глубину 3 – 4 мм и медленно выпускают анестезирующий раствор (рис. 1.5). Вкол иглы в сосочек очень болезнен, поэтому для инъекции используют тонкие иглы, предварительно проведя аппликационное обезболивание. Анестезия наступает спустя 2 – 3 мин.

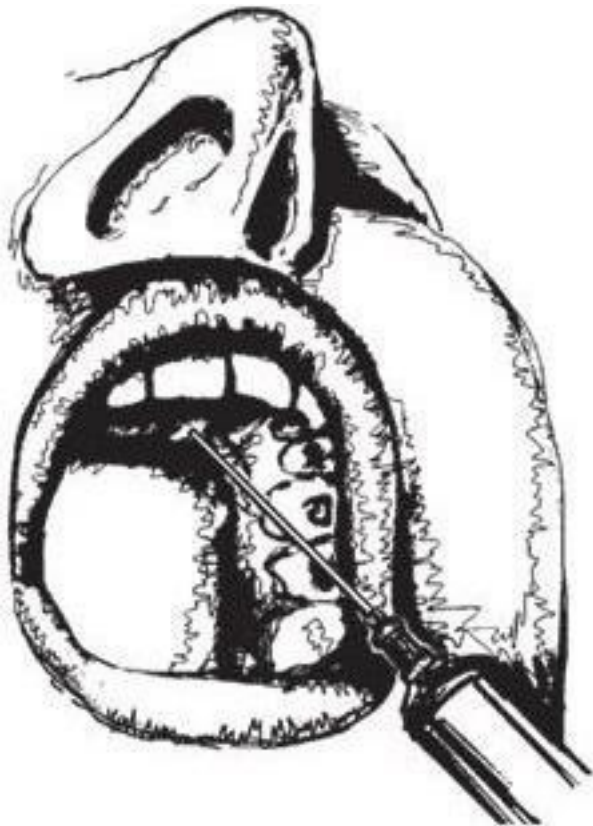


Рис. 1.5. Анестезия у резцового отверстия

# Обезболивание на нижней челюсти

При вмешательствах на нижней челюсти используют инфильтрационное и проводниковое обезболивание.

Инфильтрационную анестезию на нижней челюсти можно использовать при лечении и удалении резцов, клыков и премоляров. Вмешательство в области моляров проводят под проводниковым обезболиванием. С этой целью применяют различные методы проводниковой анестезии нижнего луночкового нерва. Кроме того, при необходимости может быть осуществлено изолированное блокирование щечного и язычного нервов.

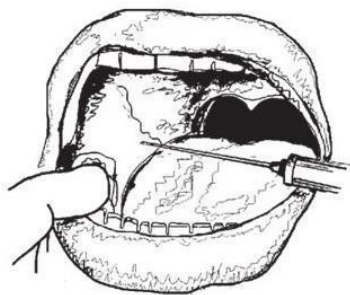
**Обезболивание нижнелуночкового нерва у нижне-челюстного отверстия.** Нижнелуночковое отверстие расположено на внутренней поверхности ветви нижней челюсти на уровне жевательной поверхности нижних моляров, а у детей и стариков – несколько ниже. Нижний луночковый нерв перед входом в костный канал находится в костном желобке и в этой области, выполненной рыхлой клетчаткой, доступен для воздействия обезболивающих растворов. Анестезия может быть выполнена внеротовым и внутриротовым способами. При этом достигается обезболивание зубов соответствующей половины нижней челюсти и альвеолярной ее части, десны, слизистой оболочки подъязычной области, кожи и слизистой оболочки нижней губы, кожи соответствующей



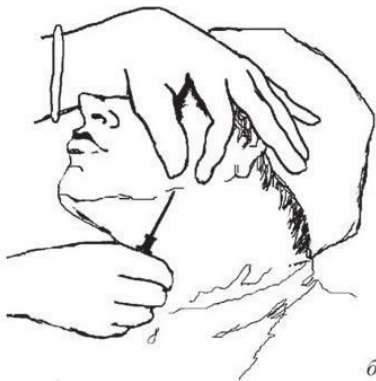половины подбородка, а также  $2/3$  языка.

*Внутриротовой доступ:* обезболивание может быть проведено аподактильно или после предварительного ощупывания костных анатомических ориентиров. Анестезию после предварительного ощупывания начинают с пальпаторного определения позадимоллярной ямки и височного гребешка, который и является ориентиром для вкола иглы. При широко открытом рте инъектор располагают на уровне премолляров противоположной стороны и вкалывают иглу кнутри от височного гребешка на 0,7 – 1,0 см выше поверхности смыкания близстоящего зуба, продвигая ее кнаружи и кзади до соприкосновения с костью. Выводят часть анестезирующего раствора, чем достигают блокирования язычного нерва. Продвинув иглу вглубь еще на 2 см и достигнув костного желобка, вводят оставшуюся часть раствора анестетика, блокируя нижний луночковый нерв (рис. 1.6, а).

При выполнении анестезии аподактильным способом в качестве ориентира используют крыловидно-челюстную складку, располагающуюся кнутри от височного гребешка. При широко открытом рте и аналогичном изложенному выше положении инъектора, иглу вкалывают в наружный скат крыловидно-челюстной складки на середине расстояния между поверхностями смыкания верхних и нижних моляров, продвигая ее кнаружи и кзади до соприкосновения с костью. Вводят анестезирующий раствор, блокируя нижний луночковый и язычный нервы.



*a*



*б*

Рис. 1.6. Обезболивание нижелуночкового нерва у нижнечелюстного отверстия:

*a* – внутриротовой доступ; *б* – вне ротовой доступ

При применении обоих способов анестезии внутриротовым доступом эффект обезболивания наступает спустя 3 – 5 мин и продолжается не менее 1,5 ч.

К числу наиболее эффективных внутриротовых методов обезболивания следует отнести *способ Гоу – Гейтса*, использование которого обеспечивает блокаду не только нижнего луночкового, но и язычного, челюстно-подъязычного, ушно-височного и щечного нервов.

*Техника вмешательства:* при широко открытом рте производят вкол иглы в слизистую оболочку в области латерального края крыловидно-челюстного углубления, непо-

средственно под медиально-нёбным бугорком второго моляра верхней челюсти. Далее продвигают иглу по направлению к козелку уха или легко пальпируемой указательным пальцем левой руки шейке мыщелкового отростка до ее упора в кость, на глубину 2,5 см. После введения 2 мл анестетика пациент не должен закрывать рот в течение 2 – 3 мин, чем обеспечивается инфильтрация введенным обезболивающим раствором тканей в достигнутом анатомическом соотношении. Анестезия наступает через 8 – 10 мин.

Другим внутриротовым методом блокады нижнего луночкового нерва является *способ Вазирани – Акинози*, используемый при ограниченной подвижности нижней челюсти.

*Техника инъекции:* при сомкнутых зубах с помощью зубо-врачебного зеркала оттягивают щеку пациента в области угла рта и направляют иглу в тоннель, образовавшийся между щекой и задним отделом альвеолярного отростка верхней челюсти параллельно последнему. Иглу вкалывают в слизистую оболочку по переходной складке в области третьего моляра верхней челюсти и продвигают вглубь на 2,5 см вдоль медиальной поверхности ветви нижней челюсти, где и выводят анестетик.

Анестезия наступает через 5 – 10 мин, чем обеспечивается полное открывание рта.

При проведении анестезии по изложенной методике нельзя допускать излишне глубокого продвижения иглы, что может привести к анестезии ветвей лицевого нерва или к их

повреждению.

*Внеротовой способ.* Существует три способа внеротовой анестезии нижнего альвеолярного нерва – доступом из подчелюстной области, подскуловым доступом и позадичелюстным.

При выполнении анестезии *подчелюстным доступом* иглу вкалывают в кожу под внутреннюю поверхность нижнего края челюсти, отступя на 1,5 см от угла, и продвигают ее по кости параллельно заднему краю ветви на 3,5 – 4 см. Здесь создают депо анестезирующего раствора в количестве 1 мл, чем обеспечивают блокирование нижнего луночкового нерва. Затем, продвинув иглу еще на 1 см, вводят 1 мл анестетика, выключая щечный и язычный нервы. При продвижении иглы на 4 см от нижнего края челюсти и введении в ткань анестезирующего раствора обычно не возникает необходимость в дополнительном перемещении иглы к язычному и щечному нервам, так как диффузия раствора обеспечивает обезболивание в зоне иннервации всех трех нервов (рис. 1.6, б). При проведении анестезии по изложенному способу у больных с короткой шеей следует вкалывать иглу без шприца, так как он мешает продвижению иглы по кости. Шприц присоединяют к игле, достигнув уровня нижнечелюстного отверстия.

При выполнении анестезии *подскуловым доступом* (по Берше – Дубову) иглу вкалывают в кожу перпендикулярно к ее поверхности под нижним краем скуловой дуги на 2 см

кпереди от основания козелка ушной раковины. Продвигнув ее на глубину 3 – 3,5 см и достигнув тем самым внутренней поверхности наружной крыловидной мышцы, вводят 2 мл анестезирующего раствора. В результате через 8 – 10 мин происходит блокада нижнего альвеолярного, щечного и язычного нервов. Несколько раньше частично или полностью устраняется контрактура нижней челюсти (рис. 1.7).

Третий способ внеротовой блокады нижнего луночкового нерва — *позадичелюстной* – сопряжен с пункцией околоушной железы и возможным повреждением стенки наружной сонной артерии и ветвей лицевого нерва, а потому практически не применяется.

**Обезболивание нижнелуночкового нерва у подбородочного отверстия.** Подбородочное отверстие расположено на 12 – 13 мм выше нижнего края челюсти по оси второго премоляра. Этим отверстием открывается устье нижнечелюстного канала, проходя кзади, кверху и наружу.

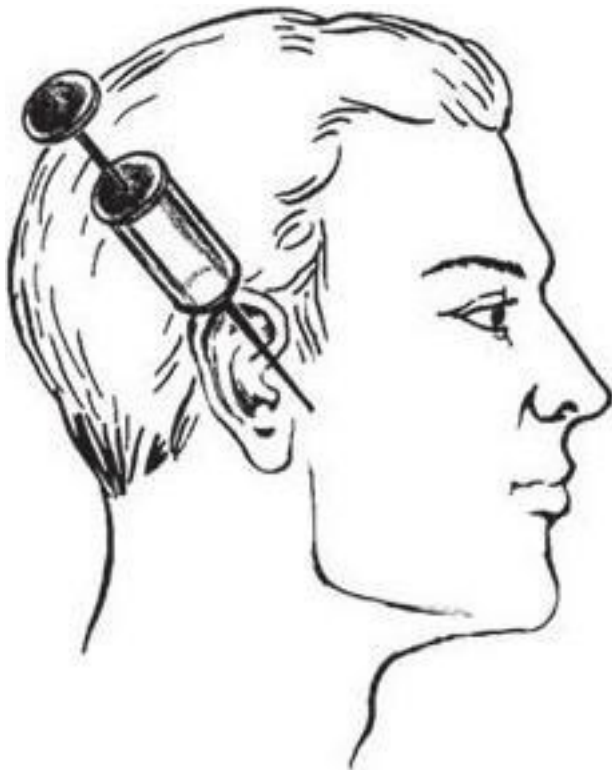


Рис. 1.7. Обезболивание нижнеальвеолярного, щечного и язычного нервов (по Берше Дубову)

Анестезия у подбородочного отверстия может быть выполнена внеротовым и внутриротовым доступами. При этом блокируется подбородочный нерв, чем достигается обезболивание тканей подбородка и нижней губы, премоляров,

клыка, резцов соответствующей стороны и прилежащей к ним десны с вестибулярной стороны, а также альвеолярной части нижней челюсти в подбородочном отделе.

*Внеротовой доступ.* После определения проекции подбородочного отверстия на кожу вводят иглу с учетом направления хода канала и доводят ее до кости. Кончик иглы подводят к устью канала и инъецируют 1 мл анестезирующего раствора. Обезболивание наступает через 3 мин. нервов (по Берше – Дубову).

*Внутриротовой доступ.* При сомкнутых челюстях отводят в сторону щеку и вкалывают иглу несколько ниже места прикрепления десны в слизистую оболочку переходной складки в месте проекции корней первого-второго премоляров. Дальнейший ход анестезии аналогичен технике внеротового доступа.

**Выключение щечного нерва.** Анестезию производят при широко открытом рте, расположив инъектор в области моляров противоположной стороны. Местом вкола иглы является точка на слизистой оболочке, образующаяся при пересечении двух линий: горизонтальной, проведенной на уровне жевательных поверхностей верхних моляров, и вертикальной, являющейся проекцией переднего края венечного отростка. Иглу продвигают на глубину до 5 см к переднему краю венечного отростка и вводят 0,5 – 1,0 мл анестезирующего раствора, в результате чего спустя 2 – 3 мин наступает обезболивание тканей в зоне иннервации щечного нерва.

ва.

При удалении зубов нижней челюсти для обезболивания веточки щечного нерва обычно используют инфильтрационную анестезию путем инъекции анестетика по переходной складке в проекции подлежащих удалению зубов.

**Выключение язычного нерва.** При широко открытом рте отводят в сторону язык и вкалывают иглу под слизистую оболочку в области челюстно-язычного желоба на уровне третьего моляра, где язычный нерв проходит поверхностно. Вводят 1 мл анестезирующего раствора, достигая обезболивания тканей в зоне иннервации язычного нерва.

## **Пародонтальные способы местной анестезии**

По показаниям, в любом разделе стоматологии, могут быть применены пародонтальные (дополнительные) (Malamed S., 1997) способы анестезии, с помощью которых достигается обезболивание твердых тканей зубов и пародонта.

К таким способам относятся:

- внутрисвязочная, или интралигоментарная, анестезия;
- внутриперегородочная, или интрасептальная, анестезия;
- внутрипульпарная и внутриканальная анестезии.

Преимущество пародонтальных способов анестезии пе-



ред другими видами местного обезболивания заключается в достижении эффекта при введении значительно меньших объемов анестетика – 0,2 – 0,5 мл, так как зона его диффузии зависит прежде всего от давления и в меньшей степени от дозы.

Применение этих способов анестезии показано при лечении зубов, их препарировании под коронки, при удалении зубов, при проведении лоскутных операций, имплантации зубных опор и т. п.

Их использование снижает риск осложнений ввиду значительного сокращения потенциальной токсичности препарата, что особенно важно для пациентов с сопутствующими соматическими заболеваниями.

По существу, внутрисвязочная и внутриперегородочная анестезия относятся к внутрикостному методу обезболивания.

**Внутрисвязочная (интралигаментарная) анестезия** – введение анестетика в периодонтальное пространство зуба с помощью специального инъектора и иглы под большим давлением.

Введенный раствор распространяется по периодонтальной щели и далее через *lamina cribiformis* в альвеолу, окружающую корень зуба, включая его верхушечную часть.

Анестезию производят, предварительно удалив налет с зуба и проведя антисептическую обработку зуба и околозубной бороздки. Иглу вводят под углом 30° к центральной оси зу-

ба, проколов десневую бороздку на глубину 1 – 3 мм до появления ощущения сопротивления. Затем под большим давлением медленно, в течение 7 – 8 с, выводят анестетик. Повторяют этот прием 2 – 3 раза с интервалом в 5 – 7 с, после чего удерживают иглу на достигнутой глубине 10 – 15 с во избежание оттока анестетика. Следует иметь в виду, что форсированное введение раствора может привести к подвывиху зуба, что не имеет значения только в случае предстоящего его удаления.

Анестезия наступает в течение 30 – 40 с и продолжается 20 – 30 мин. Она достаточно эффективна в области всех групп зубов за исключением клыков верхней и нижней челюстей и центральных резцов верхней челюсти, что объясняется длиной их корней.

Использование этого способа анестезии не показано при острых воспалительных заболеваниях тканей пародонта и у больных с бактериальным эндокардитом.

**Внутриперегородочная (интрасептальная) анестезия** достигается введением анестетика в костную перегородку между лунками зубов. Введенный раствор распространяется по костномозговым пространствам в область соседних зубов до уровня периапикальных тканей и по внутрисосудистым образованиям пародонта, обеспечивая эффект анестезии пульпы зубов и пародонта.

Обезболивание наступает в течение 1 мин и достигается введением через специальную иглу под прямым углом к по-

верхности в костную ткань вершины межзубной перегородки 0,2 – 0,4 мл раствора на глубину 1 – 2 мм.

Достижимое эффективное обезболивание и выраженный гемостаз обеспечивают возможность хирургических вмешательств на мягких и твердых тканях пародонта в объеме кюретажа, лоскутных операций, имплантации зубных опор и т. п.

**Внутрипульпарная и внутриканальная анестезии** могут быть выполнены в случаях, когда не был достигнут достаточный эффект обезболивания использованием других способов. Анестезия обеспечивается введением 0,2 – 0,3 мл раствора внутрипульпарно или, продвигая иглу вглубь, внутриканально, под давлением. Эффект анестезии наступает немедленно.

## **Ошибки и осложнения инъекционной анестезии**

При использовании инъекционной анестезии могут возникнуть осложнения локального и общего характера. К наиболее вероятным местным осложнениям следует отнести повреждение сосуда и образование гематомы, отлом инъекционной иглы, повреждение нервного ствола, разрыв мышечной ткани и развитие контрактуры, послеинъекционные боли и отек, парез мимической мускулатуры, диплопию, некроз тканей и их инфицирование.

Возможные системные осложнения могут быть не связаны с действием используемых препаратов и вызваны ожиданием вмешательства или самим фактом введения анестетика: возникающая психогенная реакция может выразиться в потере сознания – развитии обморока. Другие осложнения общего характера связаны с действием применяемого препарата и способны вызвать аллергию и токсикоз.

**Ошибки и местные осложнения при проведении анестезии.** Любому оперативному вмешательству в челюстно-лицевой области должно предшествовать полноценное обезболивание тканей, так как обезболивание в стоматологии является не только проявлением гуманности, но и мерой патогенетической терапии применительно к течению любого воспалительного процесса и заболевания травматического происхождения, развивающегося в шокогенной зоне.

*Врач не может рассчитывать на неосложненное течение этих заболеваний*, если он осуществлял вмешательство, не достигнув полного обезболивания в зоне воспаленных или поврежденных тканей.

*Неполноценное обезболивание* – одна из наиболее распространенных ошибок, допускаемых амбулаторными врачами при оказании больным помощи во всех разделах специальности.

Другой часто допускаемой врачами ошибкой является *слишком интенсивное, форсированное выведение анестетика из ипприца или карпулы*, чего не следует допускать при

проведении инфильтрационной или проводниковой анестезии в мягких тканях. Выводимый под высоким давлением анестетик не формирует депо обезболивающего раствора, необходимого для инфильтрации тканей у кончика иглы, а в виде струи выстреливается в глубь и распыляется. В результате не достигается ожидаемый эффект обезболивания. Кроме того, слишком интенсивное введение анестетика может вызвать кратковременные болевые ощущения и жжение. Этого можно избежать при введении анестетика из карпулы в течение 1 мин.

В то же время при внутрикостном введении анестетика, в частности при интралигаментарной анестезии, требуемый эффект обезболивания может быть достигнут только на основе его введения под высоким давлением. Но и в этом случае надо иметь в виду, что чрезмерно форсированное введение раствора может привести к разрыву связок периодонта зуба и к его выталкиванию из лунки.

Другим осложнением является *повреждение сосуда инъекционной иглой и образование гематомы*. Чаще всего это осложнение наблюдается при внутриротовой «туберальной» анестезии, реже – при обезболивании подглазничного нерва. Учитывая, что анестезия у бугра верхней челюсти неизбежно приводит к образованию гематомы, а ее нагноение – к возникновению флегмон крылонёбной ямки и подвисочного пространства и серьезно угрожает здоровью пациента, следует отказаться от применения этого способа анестезии, тем

более, что использование инфльтрационного обезболивания на основе применения современных анестетиков вполне обеспечивает достижение оптимального эффекта обезболивания для любого вмешательства стоматолога на анатомических структурах верхней челюсти.

Предупредить развитие гематомы при проведении анестезии у нижнеглазничного отверстия возможно, продвигая иглу за ток анестезирующего раствора, избегая введения кончика иглы в канал, так как диффузионные возможности современных анестетиков вполне обеспечивают быстрое распространение введенного раствора и блокаду нервного ствола. При подозрении на образование гематомы следует на несколько минут прижать участок тканей тампоном, после чего, дождавшись эффекта обезболивания, произвести планируемое вмешательство. Возможно использовать гипотермию. Спустя 2 – 3 дня – рассасывающую терапию.

Более тяжелым, хотя и редким осложнением является *отлом инъекционной иглы*. Обычно это происходит в результате резких движений шприцем в тот момент, когда игла уже погружена в глубь мышечных тканей. Вероятность развития осложнений возрастает, если иглу погружают полностью, до канюли. Профилактика осложнений заключается в контроле за качеством используемых инъекционных игл, в соблюдении правил выполнения анестезии, в частности недопустимость резких движений инъектором и полного погружения иглы в ткани. При отломе иглы ее можно удалить в услови-

ях поликлиники только в случае, если виден конец отломанной части. В тех случаях, когда для удаления иглы необходимо рассечение тканей, больной должен быть госпитализирован, так как этому оперативному вмешательству должно предшествовать тщательное рентгенографическое исследование. К этому виду исследования приходится прибегать и на этапе проведения операции, а ее объем может оказаться значительным.

Сравнительно часто наблюдается *повреждение нервного ствола инъекционной иглой*, в результате чего развивается травматический неврит, сопровождающийся парестезией или интенсивными болями. Предупредить развитие осложнения можно продвигая инъекционную иглу за током анестезирующего раствора. При возникновении парестезии или болей, продолжительность которых может исчисляться от 3 – 7 дней до нескольких месяцев, показаны физиотерапия, витаминотерапия (витамины группы В), анальгетики.

В результате *повреждения инъекционной иглой волокон внутренней крыловидной мышцы* могут развиваться ее контрактура и нарушение функции нижней челюсти. Для предупреждения осложнения при выполнении анестезии нижнего луночкового нерва следует тщательно соблюдать технику продвижения иглы до кости внутренней поверхности ветви челюсти к нижнечелюстному отверстию. Обычно удается устранить контрактуру через несколько дней, используя физиотерапию и обезболивающие средства. При более затяж-

ном ее течении показана механотерапия. Еще более тяжелое повреждение нервного ствола или мышечных волокон может произойти при наличии загнувшегося кончика инъекционной иглы; поэтому недопустимо использовать деформированные иглы.

*Послеинъекционные боли и отек* являются следствием повреждения надкостницы или результатом чрезмерно интенсивного введения анестезирующего раствора в мягкие ткани. Другой причиной развития осложнений может быть использование анестезирующих растворов с истекшим сроком хранения. Профилактика осложнений заключается в соблюдении правил анестезии: исключение поднадкостничного и излишне интенсивного введения анестетика в ткани, а также использование только сертифицированных анестетиков и в сроки годности, указанные на упаковке или карпуле.

Лечение осложнений – физиотерапевтическое. Могут быть рекомендованы также обезболивающие и антигистаминные препараты (димедрол, супрастин).

*Парез мимической мускулатуры* является результатом блокирования анестезирующим раствором веточек лицевого нерва, что может наблюдаться при внеротовой анестезии на бугре верхней челюсти, при анестезии нижнелуночкового нерва и др. Развившийся парез отдельных мимических мышц лица проходит после окончания действия анестетика и не требует какого-либо лечения.

*Развитие диплопии* (двоения) является следствием рас-



пространения анестезирующего раствора в подглазничный канал при соответствующей анестезии, в результате чего развивается парез глазодвигательных мышц. Осложнение проходит после прекращения анестезирующего действия.

Наиболее тяжелым осложнением, угрожающим здоровью, а иногда и жизни больного, является *некроз тканей*, развивающийся в результате ошибочного введения неизотонического раствора, например спирта, хлорида кальция, бензина, или какого-либо другого фармакологического препарата. Первый признак – резкая боль, появляющаяся уже в самом начале введения такого раствора. Необходимо немедленно прекратить введение препарата, инфильтрировать ткани слабым раствором анестетика и, по возможности, широко рассечь их, обеспечив активное дренирование. Если неизотонический раствор введен в глубокие ткани, то после оказания помощи в указанном выше объеме больной должен быть немедленно госпитализирован, так как уже в ближайшее время может развиваться значительный отек тканей, который может распространиться на шею, вызвать затруднение дыхания, в связи с чем потребуются проведение неотложных реанимационных мероприятий.

Наблюдалось несколько больных, которым при проведении инъекционной анестезии ошибочно были введены агрессивные жидкости. У одного из них в результате введения неизотонического раствора у нижнечелюстного отверстия развился прогрессирующий некроз крылочелюст-

ного и окологлазничного пространств и боковой поверхности шеи, в результате чего на 11-е сут возникло кровотечение, потребовавшее перевязки наружной сонной артерии. У другого больного, в результате введения спирта в крылочелюстное пространство, возникло обширное рубцевание тканей, развилась стойкая контрактура нижней челюсти, что потребовало обширного оперативного вмешательства. У третьей больной, подростка, ошибочное введение 2 мл вазоконстрикторного препарата привело к трагическому исходу.

Профилактика подобного рода осложнений обеспечивается использованием карпульной технологии, что исключает подмену анестезирующего препарата любым другим.

Причиной **инфицирования тканей** может явиться использование загрязненной иглы или проникновение инфицированного субстрата по ходу распространения анестетика в прилежащие ткани при введении раствора в зону воспалительного инфильтрата.

## **Общие осложнения при анестезии**

Наиболее частым осложнением при использовании анестезии является потеря сознания пациентом — *развитие обморочного состояния*, возникающего или на этапе введения анестетика или в течение ближайших 3 – 5 мин после инъекции. Обычно этого осложнения возможно избежать, придав пациенту горизонтальное положение при появлении первых

признаков головокружения.

Возможным системным осложнением, хотя и очень редко встречающимся, является развитие *аллергической реакции*, что может проявиться в виде крапивницы, отека губ, носоглотки, мягких тканей лица, век, гиперемии кожных покровов, зуда, но может выразиться и в крайне опасных для жизни расстройствах гемодинамики и дыхания, когда появляется удушье, затруднение вдоха при полном сохранении сознания. Аллергические проявления выявляются обычно спустя 10 – 15 мин после введения анестезирующего вещества. Появляющиеся на коже верхних и нижних конечностей, лица и туловища моноформные высыпания и сопровождающий их зуд сохраняется в течение 2 – 3 ч; реже – 1 – 2 дней, а затем исчезают, оставляя в местах высыпаний мало заметную пигментацию кожи. Реже других анестетиков это осложнение вызывают препараты артикаинового ряда. Но содержащийся в их растворе стабилизатор вазоконстриктора – натрия бисульфит – способен вызвать аллергическую реакцию пациентов, чувствительных к сере, что особенно опасно для страдающих бронхиальной астмой. Для этой группы больных может быть рекомендован мепивакаин или ультракаин D (4 % раствор артикаина) – анестезирующие препараты, не обладающие выраженным сосудорасширяющим действием, что и позволяет их применять без добавления вазоконстриктора и его стабилизатора – натрия бисульфита.

Другим аллергеном является используемый для сохра-

нения стерильности растворов, выпускаемых в ампулах и флаконах, метилпарабен. Во избежание возможного осложнения следует использовать анестезирующие карпулированные растворы, не содержащие парабенов.

Возможным осложнением, развивающимся при местном применении анестезирующих растворов, является токсикоз. Это осложнение может явиться следствием передозировки препарата или его введения непосредственно в ток крови, в результате чего в течение короткого промежутка времени в крови создается высокая концентрация анестезирующего вещества.

Для отравления новокаином характерны общая слабость, тошнота, учащение пульса, одышка, нарастающее возбуждение, а в тяжелых случаях – развитие тонических и клонических судорог, сменяющихся депрессией сердечной деятельности и угнетением дыхания вплоть до их остановки. При отравлении тримекаином наблюдаются снижение артериального давления вплоть до развития коллапса, прекращение сердцебиения и остановка дыхания.

В значительно меньшей мере развитие токсикоза возможно при использовании препаратов артикаинового ряда. Учитывая, что максимально допустимая доза артикаина с вазоконстриктором 5 мг/кг у детей 4 – 12 лет и 7 мг/кг у взрослых, т. е. соответственно 3 и 7 карпул по 1,8 мл 4 % раствора, его передозировка маловероятна. Но если это происходит, развиваются реакции со стороны центральной нервной си-

стемы (ЦНС), что проявляется потерей сознания, расстройством дыхания, появлением судорог. Надо помнить, что однократно можно вводить не более 50 % максимально допустимой дозы.

Выраженным токсическим действием обладают и водорастворимые аппликационные препараты (пиромекаин, тетракаин), что обусловлено высокой концентрацией анестетика и быстротой его всасывания в кровь.

Профилактика осложнения заключается в соблюдении норм дозирования обезболивающих средств и правил выполнения инъекционной анестезии: до введения раствора анестетика следует слегка потянуть на себя поршень шприца и убедиться в том, что игла не попала в русло кровеносного сосуда. При появлении крови в шприце следует изменить положение иглы.

При легкой степени отравления больного переводят в горизонтальное положение, дают ему вдохнуть пары раствора аммиака (нашатырный спирт). При тяжелой степени токсикоза оказание помощи начинают с немедленного введения внутривенно 1 – 2 мл 1 % раствора теопентала натрия и искусственной вентиляции легких. При наличии показаний применяют сердечно-сосудистые препараты и принимают меры к безотлагательной госпитализации больного.

Наиболее тяжелым осложнением при проведении инъекционной анестезии является *анафилактический шок*. В основе его развития лежит соединение аллергических анти-

тел с антигеном, в результате чего высвобождаются биологически активные вещества (гистамин, серотонин, брадикардин, ацетилхолин, гепарин и др.), которые вызывают нарушения микроциркуляции, повышение проницаемости сосудов, спазм гладкой мускулатуры и обуславливают перемещение крови на периферию. Наиболее тяжелое проявление анафилактического шока характеризуется резким возбуждением и быстрым последующим угнетением функций ЦНС, резким падением АД и бронхоспазмом.

Обычно анафилактический шок развивается у больных, в анамнезе которых отмечались какие-либо аллергические реакции. В частности, на пищевые продукты или лекарственные препараты. Время развития шока колеблется от нескольких секунд до 30 мин, причем, чем быстрее он развивается, тем неблагоприятнее прогноз.

При первых же признаках развития анафилактического шока: беспокойстве, пульсирующих головных болях, появлении холодного пота, чувстве страха, шуме в ушах, кожном зуде, нарастающем отеке Квинке, бледности кожи и слизистых оболочек, необходимо немедленно прекратить введение анестезирующего раствора и ввести в место инъекции 0,5 мл 0,1 % раствора адреналина и такую же дозу – подкожно в любое другое место. Больному дают кислород, вводят кордиамин, кофеин, камфору, эуфиллин (10 мл 2,4 % раствора эуфиллина плюс 20 мл 40 % раствора глюкозы внутривенно). Кроме того, вводят антигистаминные препараты

(1 мл 2,5 % раствора пипольфена внутримышечно), глюкокортикоидные гормоны (1 – 2 мл 3 % раствора преднизолона плюс 5 % раствор глюкозы внутривенно). Вместе с тем следует срочно госпитализировать больного, если его состояние позволяет транспортировку на машине скорой помощи.

Предвидеть развитие анафилактического шока трудно, а иногда вообще невозможно. Тем не менее, следует очень тщательно собрать анамнез, обращая особое внимание на сведения даже о легких аллергических реакциях, что должно явиться основанием для отказа от повторного применения вызвавшего их препарата.

Кроме того, надо иметь в виду, что производные ксилидина, в частности мепивакаин (карбокаин, скандонест, скандикаин), способны вызвать побочные реакции, проявляющиеся депрессией, нарушением речи и зрения, а при внутрисосудистом введении могут наблюдаться судороги, угнетение дыхания и кома.

# ОБЩЕЕ ОБЕЗБОЛИВАНИЕ

Показаниями к общему обезболиванию в условиях поликлиники являются психоэмоциональная неустойчивость больного или идиосинкразия к анестезирующим препаратам. Применение общего обезбоживания в поликлинических условиях противопоказано больным пневмонией, при катаре верхних дыхательных путей, затрудненном носовом дыхании, острых заболеваниях печени, некомпенсированном диабете и во всех случаях, когда объем оперативного вмешательства выходит за рамки амбулаторных возможностей или общее состояние больного исключает его проведение в этих условиях.

Общее обезбоживание имеет целью обеспечение нормального газообмена, кровообращения, амнезии, выключение сознания больного, нейровегетативной защиты и создание оптимальных условий для выполнения врачебного вмешательства.

В проведении вмешательств под общим обезбоживанием нуждается в среднем 0,3 % пациентов стоматологического профиля.

Разработана и принята Американской ассоциацией анестезиологов (**ASA**) классификация анестезиологического риска, включающая пять степеней (табл. 1.1).



*Таблица 1.1*

## **Классификация степеней риска общего обезболивания (по ASA)**

Класс	Определение	Летальность после анестезии, %
1	Практически здоровые пациенты	0,06—0,08
2	Больные с незначительной системной патологией без нарушения функций	0,27—0,40
3	Больные с системной патологией и с нарушением функций, которые могут быть компенсированы лечением	1,8—4,3
4	Больные с тяжелой патологией, угрожающей жизни и приводящей к несостоятельности функций, требующей постоянного приема лекарственных средств	7,8—23
5	Больные с тяжелыми заболеваниями, приводящими к летальному исходу в течение 24 ч без оперативного вмешательства	9,4—51

Первые две группы больных могут осуществлять лечение в амбулаторных условиях под местным и общим обезболиванием. Условно это относится и к третьей группе больных, но надо иметь в виду, что эти пациенты в условиях психологической перегрузки могут быстро переходить в четвертую группу. Поэтому оказание им специализированной помощи в обычных амбулаторных условиях может проводиться в исключительных случаях. Как правило, лечение этой группы больных следует осуществлять в однодневном стационаре, а при его отсутствии – в отделении специализированного стационара.

Сложность применения общей анестезии в амбулаторных условиях заключается в том, что ни один из широко распространенных ингаляционных или внутривенных анестетиков не отвечает в полной мере требованиям, предъявляемым к

анестезии при широком спектре поликлинической работы и индивидуальных различиях амбулаторных больных.

Проведение общего обезболивания в амбулаторной практике может быть опаснее для больного и труднее для выполнения, чем само вмешательство. Риск проведения общего обезболивания, как правило, превышает риск стоматологического вмешательства и в значительной мере определяется имеющимися у пациента фоновыми соматическими заболеваниями.

Выбор метода общего обезболивания зависит от возраста больного, характера основного заболевания и сопутствующей соматической патологии, риска аналгезии и планируемого оперативного вмешательства. Пути введения и методы применения препаратов для осуществления общей аналгезии, их возможные комбинации выбираются анестезиологом на основе составленного плана лечения пациента с учетом всех данных результатов его обследования.

К общему обезболиванию, осуществляемому в амбулаторных условиях, предъявляются следующие требования: максимальная безопасность; достаточная управляемость; относительная продолжительность; минимальная токсичность используемых препаратов; обеспечение релаксации жевательных мышц и подавление секреции слюнных желез.

Различают ингаляционный, неингаляционный и комбинированный виды наркоза.

Наиболее часто используемым вариантом общего анесте-

физиологического пособия в амбулаторных условиях является комбинированное обезболивание. Оно достигается местной анестезией и применением внутримышечного или внутривенного анестезиологического пособия.

Задачей комбинированного обезболивания является достижение седативного эффекта и потенцирование анестезии. Для этой цели используют препараты группы диазепама, фентанил, баралгин, трамал и др.

Использование ингаляционного наркоза с интубацией трахеи и миорелаксантов в амбулаторной практике возможно лишь в условиях однодневного стационара.

Перед применением общего обезболивания следует убедиться в том, что больной явился натощак или, по крайней мере, последний раз принимал пищу не менее 5 – 6 ч назад. Предварительно должен быть опорожнен мочевой пузырь, из полости рта извлечены съемные протезы. Врач должен тщательно собрать анамнез, измерить артериальное давление, определить характер и частоту пульса, провести дыхательные пробы. В процессе подготовки больного к плановой операции, перед ее началом, ему могут быть назначены малые транквилизаторы. В основном это препараты бензодиазепинового ряда: диазепам, реланиум, феназепам, седуксен, валиум, сибазон. Их применение стабилизирует эмоциональный фон пациента, повышает порог болевой чувствительности, облегчает введение в наркоз и создает предпосылки к уменьшению дозы наркотических препаратов и аналь-

гетиков, снижает вероятность нежелательных рефлекторных влияний в процессе операции.

При проведении обезболивания должны быть соблюдены следующие обязательные условия:

- наличие высококвалифицированного медицинского персонала;
- мониторинговый контроль за состоянием пациента в течение всего периода его пребывания под наркозом;
- полное обеспечение оборудованием для дозированного введения лекарственных веществ;
- наличие наркозно-дыхательной аппаратуры;
- наличие кислорода;
- наличие набора для оказания неотложной помощи больному;
- наличие дефибриллятора.

Для проведения ингаляционного наркоза, в условиях поликлиники используют наркозные аппараты «УНАП-2», «НАРКОН-2», «ПОЛИНАРКОН», «АВТОНАРКОН-С 1» и др. Большое значение в анестезиологическом обеспечении амбулаторной стоматологии имеет применение ларингеальной маски. Ее использование обеспечивает свободную проходимость дыхательных путей, профилактику обтурационной асфиксии и создает оптимальные условия для работы стоматолога.

В арсенале клинической анестезиологии имеется целый ряд ингаляционных анестетиков: закись азота, фторотан (га-

лотан), метоксифлуран, энфлуран, изофлуран, севофлуран («ультан») и десфлуран.

Для использования в детской амбулаторной стоматологии, наряду с севофлураном, может быть рекомендован ксенон, газовый анальгетик, имеющий в применении ряд преимуществ – легкое управление и низкая вероятность осложнений. Также как севофлуран, ксенон обеспечивает быстрое пробуждение вне зависимости от продолжительности вмешательства.

Основное требование, предъявляемое к средствам обезболивания в условиях поликлиники, – быстрота действия препарата и быстрое пробуждение больного после прекращения наркоза. Этим объясняется широкое применение в амбулаторной практике и закиси азота в смеси с кислородом.

В качестве неингаляционных анестетиков могут быть использованы: кетамин (кеталар), дроперидол, диазепам (седуксен), фентанил (сентонил), пентазоцин (лексир (В), фор-тал), диприван (пропофол), а также их комбинации.

Наркоз смесью закиси азота с кислородом целесообразно применять при непродолжительных вмешательствах, так как при ее вдыхании больной мгновенно засыпает, а при снятии маски столь же быстро просыпается. После наложения маски в течение 1 – 1,5 мин подают чистый кислород, а затем газовую смесь кислорода и закиси азота в соотношении 1: 3. Через 3 – 4 мин врач может приступить к операции. Вдыхание смеси не вызывает неприятных ощущений, не раздража-

ет слизистые оболочки дыхательных путей, практически не вызывает возбуждения, так как она нетоксична, и, как правило, легко переносится больным.

В настоящее время в условиях стоматологических поликлиник широко применяют газонаркотические смеси, содержащие фторотан. Это объясняется тем, что наркоз закистью азота с кислородом недостаточно эффективен. Введение же в газонаркотическую смесь фторотана – вещества, дающего мощный наркотический эффект, обеспечивает быстрое введение в наркоз и быстрый выход из наркоза после прекращения его подачи. Кроме того, фторотан снижает саливацию, улучшает коронарное кровообращение, расширяет трахеобронхиальное дерево, расслабляет жевательную мускулатуру, невзрывоопасен.

Более благоприятные условия для работы стоматолога могут быть достигнуты при использовании газонаркотической смеси фторотана, закиси азота и кислорода.

Длительность наркоза не должна превышать 1,5 ч. У пациентов пожилого возраста, имеющих сопутствующие соматические заболевания, наркоз не должен продолжаться более 45 мин.

После окончания вмешательства прекращают подачу наркотиков: до пробуждения больной продолжает получать кислородно-воздушную смесь.

При появлении признаков сознания из зева извлекают тампон, удаляют межзубную распорку. По мере возвраще-

ния сознания снимают носовую маску и больного переводят в преднаркозную комнату под наблюдение медицинского персонала. Спустя час больной может идти домой без сопровождения, так как этого времени обычно достаточно для восстановления функций сердечно-сосудистой, центральной нервной систем и дыхания.

Помимо наркоза смесью кислорода, фторотана и закиси азота применяют комбинированный наркоз смесью фторотана, трилена, закиси азота и кислорода. Эта газонаркотическая смесь обеспечивает быстрое введение в наркоз и хорошую аналгезию. Как правило, наркоз легко переносится больными и обеспечивает достаточное обезболивание в раннем послеоперационном периоде.

В качестве неингаляционного наркоза в условиях поликлиники может быть использован внутривенный наркоз, для осуществления которого не требуется специальной аппаратуры.

Неингаляционное общее обезболивание в современной анестезиологии достигается, как правило, на основе использования комбинации различных препаратов, чаще всего гипнотика и анагетика. Этот вид обезболивания характеризуется быстрым введением в наркоз и отсутствием у больного стадии возбуждения. Для внутривенного наркоза наиболее целесообразно использовать кетамин, пропанидид, пропофол (диприван), их комбинации с седуксеном и некоторые другие препараты.

Наркоз кетаминотом всегда начинают с премедикации: внутривенно вводят 0,1 % раствор атропина сульфата в дозе 0,3 – 0,5 мл. Продолжительность операционного времени при применении кетамина зависит от дозы введенного препарата. При однократной инъекции 1 мг/кг кетамина продолжительность аналгезии 5 – 6 мин. Это время может быть увеличено вдвое за счет повторного введения препарата в той же дозе. При введении кетамина в дозе 2 мг/кг продолжительность аналгезии достигает 7 – 8 мин. При применении кетамина пробуждение наступает через 1 – 2 ч, но отпустить больного домой можно не раньше, чем через 2 ч в сопровождении родственников или медицинского персонала.

Все схемы внутривенного обезболивания, включая кетамин, обладая положительными сторонами (краткосрочное действие, ретроградная амнезия), имеют серьезные недостатки. Это обусловлено тем, что кетамин – слабый анаггетик, сильный галлюциноген, обладает выраженным симпатомиметическим действием. Поэтому его используют в комбинации с диазепамом и (или) дропериолом, устраняющими его побочные психомоторные и сердечно-сосудистые реакции.

Мгновенный наркотический эффект может быть достигнут при применении пропандида (сомбревина, эпонтотла, фабантотла). Комбинацией препарата с оксипутиратом натрия или с кетаминотом можно достичь большей длительности наркоза и обеспечить более гладкое его течение.



Препарат не вызывает посленаркозной депрессии, обеспечивает возможность быстрого пробуждения и полное восстановление ориентировки в течение 3 – 5 мин. Спустя 30 мин больные могут быть отпущены домой в сопровождении.

Препарат не следует применять у пациентов с отягощенным аллергическим анамнезом, при поражении печени, при почечной недостаточности и выраженной артериальной гипертензии.

В течение ряда лет в анестезиологии используют внутривенный анальгетик пропофол (диприван), легко управляемый и обеспечивающий быструю посленаркозную реабилитацию пациента. При его применении в комбинации с кетаминотранквилянтами или фентанилом сохраняется самостоятельное дыхание больного, отмечается полная амнезия периода врачебного вмешательства, отсутствуют двигательные реакции, пациенты быстро выходят из наркоза. Непродолжительное вмешательство – до 30 мин – обеспечивается общей дозировкой пропофола до 400 мг.

Вместе с тем следует иметь в виду, что пропофол оказывает кардиодепрессивное действие (гипотония, синусная аритмия, сокращение сердечного ритма); поэтому его применяют в сочетании с кетаминотранквилянтами, обладающим симпатомиметическим действием, или с фентанилом – сильным анальгетиком, что весьма удачно восполняет дефицит обезболивания, достигаемого применением пропофола.

Кроме того, при применении пропофола повышается ин-

тенсивность и продолжительность капиллярного кровотечения из раны (пульпы зуба, лунки), что требует дополнительных усилий врача и времени.

Помимо пропофола в амбулаторной анестезиологической практике могут быть использованы дормикум, дорикум, флормидал и другие препараты в сочетании с проводниковой и инфильтрационной местной анестезией.

Водорастворимость дормикума позволяет при его применении дозировать степень наркотического состояния больного от легкой седации до глубокого сна без угнетения дыхания и гемодинамических расстройств. Другое свойство этого препарата – вызывать выраженную антероградную амнезию – обеспечивает возможность использовать его с целью программируемой седации при проведении вмешательств с применением местной анестезии в условиях сохранения контакта с больным.

При комбинации дормикума с опиоидами и ненаркотическими анальгетиками достигается усиление гипнотического эффекта препарата, что позволяет отказаться от применения кетамина. В качестве анальгетиков применяются фентанил и сталол.

Хорошего результата аналгезии удастся достичь на основе использования сочетания мидазолама и фентанила, чем обеспечиваются плавное засыпание пациента и достигаемый психоэмоциональный комфорт. Для индукции анестезии без премедикации требуется 0,2 – 0,3 мг/кг мидазолама, затем

подключают фентанил.

## **Осложнения и ошибки при общем обезболивании**

Основным преимуществом ингаляционного наркоза, применяемого в поликлинических условиях, перед неингаляционным, в частности перед внутривенным, является хорошая управляемость и возможность регулировать его глубину. При применении ингаляционного наркоза в условиях хорошо оборудованного анестезиологического отделения (кабинета) и при наличии бригады высококвалифицированных анестезиологов опасность развития осложнений невелика.

Однако, как правило, риск применения общего обезбоживания превышает степень риска стоматологического вмешательства. Для ингаляционных анальгетиков характерны токсичность, дозозависимая депрессия сердечно-сосудистой системы и дыхания, увеличение мозгового кровотока и внутричерепного давления, гепато- и нефротоксичность. Так, применение фторотана может вызвать аритмию, брадикардию, артериальную гипертензию, токсический гепатит, угнетение дыхания. Метоксифлуран и энфлуран нефротоксичны; их применение абсолютно противопоказано у пациентов с почечной недостаточностью. Дифлуран вызывает сильное раздражение слизистых оболочек, усиление слюноотделения, задержку дыхания, кашель, ларингоспазм.

Летальность, связанная с общим обезболиванием в амбулаторных условиях стоматологических учреждений, например в Великобритании за период с 1970 г., составила соотношение 1: 258 000 (Стош В. И. [и др.], 2002).

Значительно чаще осложнения во время наркоза встречаются при применении фармакологических препаратов для внутривенного введения, так как большинство из них в полной мере не отвечают требованиям, которые предъявляют к наркотическим средствам, используемым в амбулаторной практике.

Наиболее тяжелым осложнением является остановка сердца как результат передозировки наркотика, заболевания сердечно-сосудистой системы и т. д. Признаки прекращения сердечной деятельности: отсутствие пульса на крупных артериях, резкая бледность кожных покровов и слизистых оболочек, расширение зрачков, отсутствие сердечных тонов и прекращение дыхания. При развитии этого осложнения немедленно прекращают введение наркотического вещества, производят внутривенные или внутрисердечные инъекции сердечных средств и 1 мл адреналина (в 10 мл изотонического раствора натрия хлорида или 0,5 % раствора новокаина), одновременно осуществляют искусственную вентиляцию легких и наружный массаж сердца.

Угнетение и остановка дыхания (асфиксия, апноэ) могут возникнуть в результате передозировки наркотика (например, фторотана), наступления паралича дыхательного цен-

тра или ларингоспазма либо явиться следствием западения языка, попадания в дыхательные пути рвотных масс и т. п. Первые признаки асфиксии – цианоз, потемнение крови в ране. При их появлении необходимо незамедлительно прекратить проведение наркоза, снять маску, очистить полость рта, проверить проходимость дыхательных путей, дать больному кислород и приступить к искусственной вентиляции легких.

Рвота, как правило, является результатом неправильной подготовки больного к наркозу. Следует иметь в виду, что остаточный объем желудочного содержимого уменьшается при пероральном введении 150 мл воды за 1 – 2 ч до операции. При рвоте возникает опасность затекания рвотных масс в дыхательные пути, что приводит к удушью во время операции и развитию аспирационной пневмонии в послеоперационном периоде. При возникновении рвоты необходимо немедленно прекратить подачу газонаркотической смеси, снять маску, открыть рот больного, повернуть его голову набок и тщательно очистить полость рта марлевыми салфетками.

Западение языка приводит к нарушению дыхания, которое вдруг становится хриплым. Появляется асфиксия. Осложнение развивается в результате смещения нижней челюсти назад в том случае, когда язык не фиксирован. Его необходимо осторожно захватить языкодержателем и вытянуть кпереди. Особенно часто подобные осложнения возни-

кают у тучных людей с короткой шеей.

Помимо отмеченных при проведении наркоза и в после-наркозном периоде наблюдаются и другие осложнения, чаще всего связанные со свойствами используемого фармакологического препарата. Так, при применении фторотана при углублении наркоза снижается артериальное давление, нарастает брадикардия. При использовании кетамина в послеоперационном периоде могут наблюдаться головокружение, бред, галлюцинации, нервно-мышечное возбуждение. Сомбревин может способствовать развитию флебитов, тромбофлебитов и выраженной гипотонии. При разведении изотоническим раствором натрия хлорида до концентраций 2,5 % снижается вероятность развития этого осложнения. При применении всех наркотических препаратов в посленаркозном периоде может отмечаться тошнота.

Кроме того, при проведении внутриротовых вмешательств под общим обезболиванием может произойти аспирация слюны или крови, проникновение инородных тел в дыхательные пути.

При обеспечении анестезиологического пособия в условиях стационара значительно реже, чем в поликлинике, приходится встречаться с проявлениями аллергического характера. Во-первых, потому что применяемые для общего обезболивания фармакологические вещества реже вызывают аллергические реакции, а, во-вторых, оказываемое ими наркотическое воздействие снижает остроту возможных аллерги-

ческих проявлений. И тем не менее, степень риска и вероятность получить анафилактикоидную реакцию всегда существует.

Важное значение в профилактике осложнений имеет предоперационная подготовка пациента, включающая использование необходимых медикаментозных препаратов и психологического компонента. Такая подготовка не может строиться на «стандартной премедикации». Она всегда должна быть индивидуальной и основываться на тщательном дооперационном обследовании пациента. Кроме того, должны быть исключены для применения все препараты, к которым выявлена повышенная чувствительность и непереносимость.

Важное значение имеет проблема послеоперационного обезболивания у пациентов, оказывающихся часто на этом этапе вне стен лечебного учреждения. Развивающиеся послеоперационные боли, являясь первопричиной проведенного оперативного вмешательства в шокогенной зоне, способны вызвать ригидность мышц грудной клетки, передней брюшной стенки, снижение жизненного объема легких, коллапс альвеол, гипоксемию и нарушение оксигенации крови (Lui S. [et al.], 1995). На этом фоне может развиваться тахикардия и гипертензия как следствие возникающей гиперактивности симпатической нервной системы, приводящей, в свою очередь, к послеоперационной гиперкоагуляции, повышению риска тромбообразования и высокой вероятности

развития острого инфаркта миокарда (Breivik H., 1995).

Адекватная послеоперационная аналгезия, достигаемая назначением нестероидных противовоспалительных препаратов или других анальгетиков, является обязательным условием послеоперационной реабилитации пациента.

Непременным требованием к использованию общего обезболивания является высокий профессионализм анестезиологов, обеспечение и специальных условий современным оборудованием.



# **Глава II**

## **ПРОФИЛАКТИКА**

### **СТОМАТОЛОГИЧЕСКИХ**

### **ЗАБОЛЕВАНИЙ**

Проблема предупреждения наиболее часто встречающихся стоматологических заболеваний является одной из основных. Высокая заболеваемость зубов и тканей полости рта фактически во всех странах мира свидетельствует о том, что еще не найдены или не осуществлены меры действенной, доступной и эффективной профилактики этих патологических процессов. Рассмотрим последовательно вопросы предупреждения заболеваний зубов, тканей пародонта и слизистой оболочки полости рта.

# **ПРОФИЛАКТИКА КАРИЕСА ЗУБОВ**

Кариес зубов, по данным ВОЗ, включен в число шести болезней современности, его распространенность в мире составляет 80 – 98 %. Российские исследователи в последние годы отмечают во многих регионах страны приближение этого показателя к 100 %. Опыт профилактики кариеса зубов из-за отсутствия целевых государственных программ в последние годы фактически не используется.

Общепринято считать, что имеются основные (ведущие) факторы, обуславливающие развитие кариеса. К ним относят: бактериальный зубной налет; кариесрезистентность зубов; недостаток фтора в питьевой воде; характер питания, в том числе избыточное потребление сахарозы и сахаросодержащих продуктов, особенно в интервалах между основными приемами пищи, и плохую гигиену полости рта.

Несомненно, важным является анализ и учет влияния и других факторов воздействия на организм в разные периоды его развития. Эта концепция нашла подтверждение и получила развитие в работах ряда ученых (Федоров Ю. А., 1971; Окушко В. Р., 1989; Леонтьев В. К., Пахомов Г. Н., 2006; Wilson R. F., 1990; Fejerskov O., Kidd E., 2003; и др.). Она учитывает влияние как общих, так и местных факторов и может служить основой для изыскания эффективных мето-

дов патогенетической профилактики кариеса зубов.

Современные методы профилактики кариеса должны отвечать следующим требованиям:

- а) быть полностью безвредными для организма;
- б) производить хороший профилактический эффект;
- в) быть простыми при применении;
- г) не должны быть трудоемкими при проведении мероприятий.

Рассмотрим существующие методы профилактики кариеса зубов с позиций этих требований, а также исходя из способа их применения.

## **Местные методы профилактики кариеса зубов**

Роль микробного фактора зубного налета, а также суть строения биопленки, имеющих на зубах, неоспоримы на сегодняшний день в теориях развития кариеса. Поэтому регулярное удаление микроорганизмов эффективно для предотвращения поражений твердых тканей зубов. С этой целью рекомендуется проводить регулярно индивидуальную и периодически профессиональную гигиену ротовой полости.

Наиболее важным аспектом местной профилактики кариеса зубов является *рациональная и тщательная гигиена полости рта*. Она сводится к своевременному и регуляр-

ному удалению мягкого зубного налета, использованию специальных лечебно-профилактических зубных паст, способствующих улучшению процессов кровообращения в тканях пародонта и повышению кровоснабжения пульпы.

**Местная флюоризация** известна довольно широко и, по данным ряда отечественных и зарубежных авторов, дает определенный эффект. Так, фтористые соединения используют в составе зубных паст, ополаскивателей, лаков, герметиков, которые снижают в среднем на 25 – 30 % прирост показателей кариеса. При этом зубные пасты и полоскания, содержащие более **1 % фторидов** (фтористого натрия, монофторфосфата, аминофторида, фтористого олова и др.), применяют для так называемой контролируемой обработки зубов, которая проводится под наблюдением медицинских работников периодически, в среднем 2 раза в год в течение 3 – 5 дней подряд. Пасты, содержащие небольшие концентрации **0,2—0,4 % фторидов**, используют для ежедневного ухода за полостью рта в домашних условиях – неконтролируемая обработка зубов. Из зубных паст могут быть рекомендованы *Новый Жемчуг-Фтор*, *Детский Жемчуг комплекс*, *Бленда-Мед Про-Минераль*, *Р.О.К.С.*, *Эльмекс* и др., содержащие фтористые соединения. Однако в районах с повышенным содержанием фтора в питьевой воде эти пасты рекомендовать не следует.

Дошкольники и младшие школьники (до 8 – 9 лет) должны осуществлять ежедневную чистку зубов фторсодержащи-

ми зубными пастами **только** под контролем родителей. При этом следует выдавливать на кончик щетки **небольшое количество зубной пасты**. В противном случае, если пасту выдавливать на всю площадь зубной щетки, то при чистке зубов, начатой в детском возрасте, есть опасность возникновения флюороза.

Специальные профилактические растворы с высокой концентрацией фторидов для орошения полости рта необходимо использовать не менее двух раз в год под контролем родителей и медицинского персонала, так же как и фторсодержащие гели, которые наносят на зубы детей на 3 – 4 мин, а затем удаляют путем полоскания полости рта.

Что касается фторсодержащих лаков, то после предварительной очистки и высушивания зубов их наносят на все поверхности верхних и нижних зубов. Эту процедуру рекомендуется проводить в среднем 2 раза в год.

**Фторид натрия** — это гидрофильное соединение, легко отдающее ионы фтора в течение короткого времени, в среднем 2 – 3 дня.

**Фторид кальция** – труднорастворимое вещество, из которого выделение фтора начинается только ко второму дню, имеет продолжительное действие, хорошо связывается с эмалью, особенно на контактных поверхностях и фиссурах, надолго задерживается.

Вместе эти два компонента создают депо фторида кальция, способствующего превращению гидроксиапатита во

фторопатит. Такую удачную комбинацию в одном препарате имеет лак *Бифлюорид-12* («Восо», Германия).

**Местная реминерализация** тканей зубов вошла в стоматологическую практику в последние годы. Принцип реминерализующей консервативной терапии кариеса зубов основан на проницаемости тканей зубов для ионов и молекул в центростремительном направлении и состоит в возмещении утраченных минеральных элементов в эмали в период начальных стадий развития кариеса зубов. Обычно реминерализующие растворы состоят из солей кальция, фосфата, иногда включают фториды и другие микроэлементы. Для реминерализующей терапии кариеса предлагают использовать 10 % раствор глюконата кальция, 2 – 10 % растворы подкисленного фосфата кальция, зубные пасты и специальные минерализирующие гели.

По данным О. О. Страх (2006) и других авторов, с помощью реминерализующих растворов и гигиены рта удастся добиться обратного развития кариеса, эрозии в стадии пятна, системной очаговой деминерализации в большинстве случаев, что в среднем снижает прирост кариеса зубов на 33 – 36 %.

Хорошие результаты также были достигнуты путем аппликаций фосфатсодержащих зубных паст, которые накладывали на предварительно изолированные, очищенные и высушенные зубы на 10 – 15 мин. Эту процедуру после обучения больной может осуществлять сам в домашних услови-

ях, а для повышения эффективности рекомендуем использовать стандартные аппликаторы, имеющие форму зубных дуг. Их заполняют зубной пастой и вводят в полость рта на 10 – 15 мин. После процедуры и полоскания полости рта зубы обрабатывают в течение 1 – 1,5 мин 1 – 2 % фтористым раствором или покрывают фтористым лаком. В качестве реминерализующих паст следует использовать лечебно-профилактические зубные пасты *Жемчуг*, *Новый жемчуг кальций* и др. Эти процедуры необходимо проводить первый месяц ежедневно, а затем 2 – 3 раза в неделю. Их применение снижает прирост кариеса зубов на 35 – 40 %.

Еще одним вариантом применения реминерализующих составов может быть использование специальных растворов, к которым относятся ополаскиватели для полости рта. Например, ополаскиватель для полости рта *Эльмекс (Германия)* содержит аминофторид, способствует реминерализации и защите зубов от кариеса.

По данным литературы, местные методы профилактики кариеса зубов у детей с применением лечебно-профилактических зубных паст, гелей, эликсиров, реминерализующих растворов, ополаскивателей и лаков приводили к снижению прироста кариеса и несколько повышали кислотоустойчивость эмали зубов. Однако при этом хорошие результаты наблюдали в основном в области фронтальных зубов, а также на гладких и аппроксимальных поверхностях всех групп зубов. Между тем при использовании местных

лечебно-профилактических препаратов оказалось, что прирост фиссурного кариеса жевательных зубов в течение года превышал в 3 – 4 раза прирост кариеса в резцах и клыках. Это свидетельствовало о недостаточном противокариесном действии средств гигиены на жевательных поверхностях зубов, а в частности, в области фиссур. К тому же диагностика и профилактика кариеса жевательных поверхностей зубов является сложной клинической задачей из-за большой variability формы, глубины и размеров фиссур. По данным литературы, кариес фиссур и ямок первых постоянных моляров у детей составляет 88 %. Исследования Н. Е. Абрамовой (2000) показали, что дети Санкт-Петербурга к 8 годам имеют кариозные поражения 80 – 85 % первых моляров, при этом было отмечено наличие глубоких дефектов в фиссурах более чем у 50 % моляров. Это связано, прежде всего, с недостаточной минерализацией фиссур из-за постоянного накопления плотного налета, мешающего процессу физиологической минерализации эмали.

Известно, что после прорезывания зубов происходит длительный процесс так называемого «созревания» эмали, т. е. дальнейшая минерализация эмали и дентина, которая продолжается около 10 лет (Окушко В. Р., 1984). Лишь к 18 – 20 годам достигается окончательная твердость тканей зубов, возрастает их сопротивляемость к воздействию бактерий полости рта и продуктов их жизнедеятельности. В области фиссур этот полезный физиологический процесс прак-



тически не происходит по вышеназванным причинам и образуется участок зуба, наиболее легко подверженный кариозному процессу. Регулярная чистка зубов и удаление налета активно способствуют минерализации эмали. Между тем в фиссурах хорошей очистки достичь не удастся. Именно этим объясняется недостаточная эффективность лечебно-профилактических зубных паст, эликсиров и лаков в области жевательных зубов.

Таким образом, в последнее десятилетие наблюдалось значительное увеличение распространенности фиссурного кариеса зубов, приводящего к их разрушению и необходимости удаления. В связи с этим получила дальнейшее развитие идея запечатывания фиссур жевательных зубов с целью предупреждения кариеса. Герметики (силанты) используются для этой цели у детей на временных и постоянных зубах, начиная с 5 – 7 лет и далее на протяжении всей жизни.

На фоне отсутствия профилактических мероприятий в подавляющем большинстве дошкольных групп детей **закрытие фиссур (герметизация)** является одним из наиболее эффективных методов предупреждения развития кариеса в жевательных зубах, проводимых в сочетании с другими средствами профилактики стоматологических заболеваний. Суть его состоит в закрытии естественных ямок и фиссур жевательных поверхностей силантами и герметиками. В качестве таких силантов до последнего времени использовали композиты химического и светового отверждения, а в по-

следние годы перешли на специальные препараты, в том числе содержащие фториды. Современные герметики надежно защищают ткани зуба от кариесогенных факторов зубной бляшки и других неблагоприятных воздействий. Герметизация фиссур выполняет две функции: создает на поверхности зуба физический барьер для кариесогенных факторов, а при наличии в составе герметика активных ионов фтора оказывает реминерализующее действие на эмаль в области фиссуры. К достоинствам фторсодержащих силантов следует отнести их бактерицидные свойства и консистенцию, позволяющую распределить герметик тонким слоем по поверхности фиссуры. Также отмечается способность ионов фтора поступать в ткани зуба в течение длительного времени (до 12 мес. и более) и выделяться в ротовую полость, при этом усиливая минерализацию эмали и снижая неблагоприятное действие микрофлоры.

Известно, что у подавляющего большинства детей индекс гигиены полости рта варьирует в пределах 3,5 – 4,0 баллов, это свидетельствует о крайне неудовлетворительной очистке зубов, низком уровне гигиенических знаний и навыков. Поэтому любые профилактические мероприятия необходимо начинать с гигиены полости рта.

После обучения детей гигиеническим навыкам и выполнения профессиональной очистки фиссур, следует провести тщательное исследование фиссур визуально, зондом, ультразвуком. Рентгенологическое обследование и трансиллю-

минация при этом имеют ограниченные возможности в диагностике кариеса и выявлении деминерализации фиссур. Можно использовать аппараты «Диагнодент» (Германия), «СТИЛ» (Россия).

Затем здоровые жевательные зубы готовят к герметизации, проводят по показаниям расшлифовку глубоких фиссур, что улучшает затекание герметика и его сцепление с эмалью. Далее фиссуры обрабатывают протравливающим гелем, смывают водой и высушивают поверхность эмали, затем наносят герметик, отверждают галогеновым светом. Вся процедура на одном зубе, по данным хронометража, занимает 4 – 5 мин. В это же посещение центральные постоянные зубы обрабатывают фторсодержащими препаратами типа *Флуоридин № 5*, *Профлюорид* или фосфатсодержащими зубными пастами в течение 15 мин.

Таким образом, результаты комплексных профилактических мероприятий (герметизация фиссур и аппликации противокариозных препаратов) позволили получать существенно более высокий эффект, чем отдельно герметизация фиссур и аппликации фторпрепаратов. Наряду с этим проведенные наблюдения и опыт работы позволили сформулировать и некоторые общие положения, весьма важные для практики.

Основным показанием к проведению герметизации является наличие фиссуры, которая не может быть очищена обычными средствами и предметами гигиены (ежедневная

чистка зубов), так как пространство фиссуры несоизмеримо меньше, чем щетинка зубной щетки, и там будет скапливаться мягкий зубной налет. Интактность фиссуры, отсутствие фиссурного кариеса, незаконченная минерализация жевательной поверхности, минимальный срок со времени прорезывания являются существенными дополнительными показаниями, позволяющими врачу выбрать тактику герметизации с целью предотвращения кариеса при составлении плана профилактических мероприятий у конкретного пациента.

Относительным противопоказанием к проведению метода герметизации фиссур является отсутствие выраженных фиссур и ямок на жевательной поверхности, отсутствие пространства фиссуры, в котором скапливается мягкий зубной налет. Безусловным противопоказанием герметизации фиссур является наличие обширной кариозной полости на жевательной или контактной поверхности.

Проведение любых профилактических мероприятий должно начинаться с обучения правильному уходу за зубами. Плохая гигиена полости рта является относительным противопоказанием к проведению метода герметизации фиссур. Ребенка вначале необходимо обучить чистке зубов.

Для выбора методики герметизации в условиях поликлиники фиссуры лучше различать по доступности их для визуального осмотра и возможности нанесения герметизирующего материала без пустот по всей поверхности фиссуры, а не по глубине или форме. Исходя из этого, фиссуры мож-

но разделить на открытые, т. е. доступные для визуального осмотра на наличие или отсутствие кариозного поражения, и закрытые, где визуально определить кариес невозможно.

Методика герметизации открытой фиссуры состоит из следующих этапов:

1. Тщательная очистка стенок и дна фиссуры, ямок, удаление мягкого зубного налета, остатков пищи. Проводится на всех поверхностях зуба циркулярными щетками из искусственной щетины, с использованием специальных средств, помогающих удалить мягкий зубной налет, например пастой *Клинт*, пемзой или полировочной щеточкой без каких-либо препаратов. Если налет не удаляется циркулярной щеткой, можно использовать пескоструйный аппарат. Иногда, после удаления зубной бляшки и плотного фиксированного зубного налета, диагностируются начальные проявления кариозного процесса в виде поверхностной деминерализации стенок фиссуры. В этом случае необходимо удалить пораженный слой эмали по всей протяженности стенок фиссуры. При этом не требуется применения местной анестезии. Очищенные и обработанные поверхности должны быть хорошо промыты от пасты и инородных частиц.

2. Кислотная подготовка поверхности. Зуб изолируется от слюны. Поверхность фиссур и ямок слегка подсушивается. Эмаль поверхности фиссуры протравливается 37 % фосфорной кислотой. Травящий гель наносится на обработанную поверхность фиссуры и на 2 мм шире самого пространства

фиссуры или ямки. Затем гель тщательно смывается водно-воздушной смесью. Протравленная эмаль высушивается до появления на поверхности характерного вида «инея». При случайном попадании слюны на протравленную эмаль кислотное воздействие следует повторить, уменьшив время экспозиции до 5 – 7 с. Также необходимо избегать попадания кислотного геля на слизистую оболочку рта, в этой ситуации следует промыть участок, на который попала кислота, большим количеством воды.

3. Нанесение герметизирующего материала на подготовленную поверхность эмали. Герметик наносят одним слоем на высушенную эмаль и распределяют по всему пространству фиссуры, повторяя ее рельеф. Необходимо следить за отсутствием пузырьков воздуха в момент адаптации герметика. Герметик наносится не далее середины скатов бугров жевательной поверхности, обязательно закрывая устье фиссуры. Не следует заходить за границы протравленной поверхности. При наложении большого количества силанта, избыток можно удалить кисточкой. Отверждение инициируется галогеновой лампой в течение 20 с (согласно инструкции фирмы-производителя).

4. Оценка качества покрытия. После отверждения и связанной с ним усадки материала, визуально и тактильно проверяется непрерывность краевой адаптации по всему периметру устья фиссуры. В случае обнаружения незакрытых участков, а также пустот от пузырьков воздуха на поверх-

ности следует добавить необходимое количество материала. Кроме того, необходимо проверить окклюзионные суперконтакты, а при наличии таковых провести шлифовку мелкодисперсными алмазными борами.

5. Заключительный этап — *проведение аппликации* фторсодержащим гелем зубов, подвергшихся процедуре протравливания в процессе герметизации, для реминерализации эмали и остальных зубов с целью профилактики кариеса гладких поверхностей. Фторсодержащий гель кисточкой наносится ровным слоем по всей непокрытой герметиком, слегка подсушенной поверхности эмали. Гель имеет характерный желто-коричневый цвет и хорошо заметен на поверхности зубов, что позволяет контролировать толщину наносимого слоя. После нанесения геля пациентам рекомендуется в течение часа воздерживаться от приема пищи, жидкости и использования жевательной резинки.

6. Последующие осмотры. Для оценки задержки герметика в фиссуре необходимо осматривать пациента не реже 1 раза в год. При этом следует оценить сохранность покрытия: полностью или частично сохранилось, утеряно, возник кариес. В случае констатации потери герметика следует повторно провести регерметизацию. В случае обнаружения кариозного процесса – лечение кариеса.

На практике, после удаления зубной бляшки и плотного, фиксированного зубного налета, часто диагностируются начальные проявления кариозного процесса в виде поверх-

ностной пигментации стенок фиссуры. В этом случае необходимо предпринять удаление поверхностного слоя эмали по всей протяженности стенок фиссуры, т. е. провести расшлифовку, которая выполняется также алмазным бором нормальной и мелкой дисперсности. При наличии полостных кариозных поражений, имеющих небольшой диаметр (не более одной трети расстояния между щечными и язычными, небными буграми) применяется профилактическое пломбирование. Оно отличается от классического щадящим отношением к твердым тканям, особенно эмали, и применением того же герметика или стеклоиономерного цемента в сочетании с герметиком.

В необходимости применения герметизации фиссур для предотвращения кариеса жевательной поверхности сегодня не сомневаются даже практикующие стоматологи, тем не менее, по масштабам профилактических мероприятий с запечатыванием фиссур наша страна отстает от тех, в которых герметизация фиссур является неотъемлемой частью общегосударственных программ предотвращения кариеса и где добились значительного его снижения. Данные научной литературы последних лет свидетельствуют о высокой эффективности применения силантов у детей 7 – 12 лет. Профилактический эффект достаточно высок и в среднем достигает 78 – 85 % снижения развития кариеса при 4 – 5-летнем наблюдении.

Так как технология наложения герметиков даже в случае



необходимости применения алмазных боров является безболезненным методом профилактики (манипуляции при расшлифовке фиссур безболезненны), она не оставляет у детей неблагоприятных ассоциаций от визита к стоматологу, связанного с болевыми ощущениями. Кроме того, прогнозируемый профилактический эффект и оценка использования герметиков в Европе, США и России позволяют надеяться на значительное снижение нуждаемости в услугах стоматолога, которые связаны с травматическим воздействием электромеханических инструментов, используемых для лечения зубов. Например, герметизация всех постоянных моляров в одно посещение не потребует от ребенка такого напряжения его неокрепшей психики, какое происходит при реставрационном лечении трех-четырех пораженных кариесом зубов, даже проведенном с обезболиванием и разделенным на два посещения. Важна и моральная составляющая аспекта профилактики, которая заключается в снижении необходимости причинения болевых ощущений маленьким пациентам и в постоянном формировании в обществе благоприятного образа врача-стоматолога как «доброго доктора Айболита» взамен, к сожалению, укоренившегося полушутливого образа мучителя из фильмов ужасов.

Имеется много герметиков различных фирм. В России врачи-стоматологи отдают вполне обоснованное предпочтение для практического применения фиссуритам немецкой фирмы «Voco»: *Фиссурит*, *Фиссурит F*, *Фиссурит FX*, *Гран-*

дио Сил.

*Фиссурит* и *Фиссурит F* представляют слабо наполненные герметики, *Фиссурит FX* содержит 55 % минерального наполнителя, а *Грандио Сил* представляет современный нанонаполненный силант с высоким содержанием около 70 % наночастиц. Эти характеристики дают возможность иметь препараты с оптимальной текучестью, хорошей краевой адаптацией и высокой устойчивостью на стирание. Содержание фтора способствует восстановлению минеральной структуры эмали после ее протравливания. При этом высвобождение фтора и поступление его в эмаль происходит длительное время и продолжается более 190 дней.

В отдельных случаях, например при сильной саливации, можно использовать в качестве герметика стеклоиономерные цементы.

Зная свойства препаратов и количество фтора, входящего в его состав, врач может составлять индивидуальные программы профилактики, характерные и подобранные с учетом проявления заболеваний твердых тканей зубов для конкретного пациента.

Таким образом, проведенные исследования и литературные данные убедительно свидетельствуют о необходимости проведения и достаточной эффективности комплексных местных профилактических мероприятий, включающих аппликации противокариозных препаратов и герметизацию фиссур зубов фторсодержащими силантами. Практика реа-

лизации такой программы свидетельствует о простоте и доступности ее осуществления. Все это предполагает более широкое внедрение указанных профилактических мероприятий в лечебную практику.

Однако в ходе наблюдения было установлено, что эти мероприятия не оказали столь же выраженного воздействия у лиц с множественным кариесом зубов, т. е. у детей с субкомпенсированной и особенно декомпенсированной формой кариеса. По данным Т. Ф. Виноградовой с соавт. (1980), эта группа детей составляет около 16 % (по нашим данным – 8 – 9 %). Для более эффективного воздействия на организм детей этой группы следует назначать внутрь ежедневно глицерофосфат кальция (0,5 г), витамины В<sub>1</sub> и В<sub>6</sub> (3 и 5 мг) в течение одного месяца дважды в год, а аппликации зубной пасты *Жемчуг* наносить ежедневно в течение 3 – 4 мес., а затем уже через день. Эти мероприятия позволят добиться хороших результатов у всей группы детей.

Не менее важным является профилактика кариеса зубов у детей и взрослых, пользующихся ортодонтической аппаратурой, у них особенно тщательно следует контролировать уход за зубами и все мероприятия осуществлять так же, как у детей с субкомпенсированной формой кариеса зубов. Эндогенная профилактика должна проводиться два месяца в году, а местная в виде аппликаций зубных паст или минерализующих гелей – постоянно, в течение всего периода ортодонтического лечения и еще 3 – 4 мес. после него.

Таким образом, для получения хороших профилактических результатов при осуществлении местных противокариозных мероприятий следует выделять группы детей с множественным (острым) кариесом зубов, в том числе лиц, пользующихся ортодонтической аппаратурой. Эти группы необходимо наблюдать отдельно, дополняя местные мероприятия общими, направленными на усиление процессов реминерализации твердых тканей зуба и повышение резистентности организма в целом.

## **Общие методы профилактики кариеса зубов**

При обсуждении общих методов профилактики кариеса зубов, прежде всего, необходимо остановиться на значении фактора питания, играющего большую роль в возникновении и развитии кариеса зубов. При этом особое внимание следует уделять углеводам, способствующим развитию кариеса зубов. Причем важно не общее количество потребляемых в рационе углеводов, а кариесогенное действие сахаров, особенно поступающих в полость рта между основными приемами пищи.

Исследователи придают большое значение белкам, поступающим в организм с рационом, а также содержанию в нем витаминов, солей, микроэлементов. Некоторые авторы предлагали создать специальные противокариозные диеты и ре-

жимы, однако для профилактики кариеса чаще используют отдельные препараты, вводимые в виде добавок к основному рациону, который должен быть достаточно богат белками, солями, витаминами и микроэлементами.

**Фторирование питьевой воды** – наиболее современный массовый способ профилактики кариеса зубов во многих странах мира. Заключается он во введении оптимальных (до 1 мг/л) дозировок фтора в питьевую воду. По данным ВОЗ, в течение последних 20 – 30 лет в ряде стран использовали фторированную воду более 230 млн человек. Многие авторы указывали, что в результате систематического фторирования питьевой воды частота и интенсивность кариеса зубов снижалась на 30 – 40 %, уменьшалось число накладываемых пломб. Однако не всегда фторирование питьевой воды давало такой хороший эффект. Оказывается, стабильность профилактических результатов в значительной степени зависела от наличия в питьевой воде солей кальция, фосфата и ряда других макро- и микроэлементов. Так, оптимальный результат при фторировании питьевой воды можно было получить при содержании в ней свыше 50 – 75 мг/л кальция и показателей жесткости 30 – 36 мг/экв.

Кроме фторирования воды для предупреждения кариеса зубов используют **фторированную поваренную соль**, **фторированное** молоко и **минеральную воду**, а также **фторсодержащие таблетки**. Эти методы имеют определенные преимущества, так как их используют для конкретного дет-

ского населения. Однако они имеют и определенные недостатки. Например, фторсодержащие таблетки и молоко надо давать детям не менее 300 дней в году. Как это организовать и как контролировать, особенно ежедневную выдачу таблеток? Не совсем ясен вопрос с фторированной поваренной солью: сколько людей ее будут принимать, кто ее будет использовать. По-видимому, взрослые и пожилые люди тоже, а им это уже излишне.

**Применение витаминов** для профилактики кариеса зубов проводится уже давно, но не так широко. Так, применение витаминов группы В и D в рационе детей позволило получить снижение развития кариеса зубов в среднем на 30 – 35 % случаев. Противоречивы данные о роли других витаминов, однако надо полагать, что в период формирования зубов все они оказывают положительное влияние на развитие зубов.

**Использование фосфатов** в профилактике кариеса зубов проводится сравнительно недавно. Так, в эксперименте на животных К. G. König (1961, 1966), G. Gustafson (1967), R. S. Harris [et al.] (1967) и другие убедительно показали противокариозное действие фосфатов. Далее фосфаты стали применять для лечения гиперестезии, профилактики кариеса зубов (Федоров Ю. А., 1961, 1970, 1979; Кошовская В. А., 1975; Bowen W. H., 1972; и др.). Опыт этот оказался достаточно удачным и получил распространение не только в нашей стране, но также в Австралии, ФРГ, Болгарии

и других странах. *Противокариозное действие микроэлементов* давно обсуждается в литературе. В тканях зубов обнаружено более 20 микроэлементов, которые играют важную биологическую роль, влияя непосредственно на ткани зубов, их состав, на свойства и состав слюны, зубного налета, на микрофлору, активируя и ослабляя обменные реакции и ферментативные процессы.

Исследованиями многих ученых установлено, что противокариозное значение имеют микроэлементы: фтор, никель, медь, ванадий, титан, молибден, цинк и др. Их целесообразно применять в комплексе с другими препаратами, так как введение отдельно затруднено из-за выбора дозировок и трудоемкости применения. В последние годы для решения этой задачи созданы комплексные препараты, например «Кальций D<sub>3</sub> Никомед», жевательные таблетки «R.O.C.S. Medical», «Кальций Комплевит D<sub>3</sub>» и др.

На основании результатов многолетних экспериментальных исследований и клинических наблюдений сформулированы конкретные **выводы по организации** и методике профилактических мероприятий:

- а) профилактические мероприятия должны быть комплексными и предусматривать воздействие на организм в целом и ткани зуба непосредственно;
- б) профилактические мероприятия должны предполагать использование не одного, а двух-трех препаратов;
- в) учитывая то обстоятельство, что обменные процессы

в эмали и дентине протекают очень медленно, нет необходимости вводить противокариозные препараты непрерывно, можно ограничиться 2 – 3 мес. в году.

Рассмотрим методы организации и результаты комплексной профилактики кариеса зубов, полученные в некоторых городах, расположенных в различных географических зонах страны, с охватом более 120 тыс. детей.

## **Профилактика кариеса зубов у дошкольников**

Данные осмотров свидетельствуют о том, что уже в 6 – 7-летнем возрасте 20 – 26 % дошкольников имеют кариозные зубы. У школьников распространенность кариеса постоянных зубов достигает 50 – 74 % уже в начальных классах, а в северных районах страны этот показатель еще выше. Следовательно, профилактику кариеса зубов надо начинать уже в дошкольном возрасте.

Организационные и методические аспекты комплексных профилактических мероприятий в коллективах детей складываются из нескольких этапов.

I этап – тщательное обследование контингента с регистрацией показателей распространенности (процент детей, пораженных кариесом) и интенсивности (показатели КПУз и КПУп) кариеса зубов, а также с определением индексов гигиены и ТЭР-теста, чтобы иметь представление о состоянии



полости рта и зубов у детей до проводимых профилактических мероприятий.

II этап – обучение детей, родителей и медицинского персонала детского учреждения гигиеническим навыкам и умению контролировать уровень гигиены полости рта с помощью гигиенического индекса. Объяснения родителям, детям, медперсоналу задач планируемой профилактики и методов ее проведения, а также разъяснение необходимости мониторинга за общими ее результатами.

III этап – выбор схемы комплексной профилактики, согласование ее с руководством районного (городского) отдела здравоохранения, оформление документации (назначение ответственных и контролирующих сотрудников, подготовка журналов регистрации введения препаратов в рацион, санационных карт на каждого ребенка и т. п.).

IV этап – реализация избранной программы профилактики (проведение профилактических мероприятий, введение профилактических препаратов в рацион и т. п.).

V этап – анализ результатов эффективности профилактических мероприятий, который целесообразно проводить каждые 6 мес., в крайнем случае каждые 12 мес. Он заключается в оценке динамики индекса гигиены, ТЭР-теста, а также прироста числа кариозных зубов и полостей. Это отмечается в индивидуальных санационных картах детей. Там же следует регистрировать общее состояние детей, за которыми наблюдают педиатры, путем выкопировки данных. Получен-

ные сведения позволяют объективно проводить анализ эффективности профилактических мероприятий, корректировать их осуществление, уточнять схему работы и т. п.

Наименее трудоемок и наиболее эффективен метод профилактики, заключающийся во введении противокариозных препаратов в рацион детей. Для этого 2 раза в год (по одному месяцу в полугодие) в рацион детей вводится глицерофосфат кальция (0,5 г), витамины В<sub>1</sub> и В<sub>6</sub> (2 мг или 5 мг) в расчете на одного ребенка в сутки. Дозировки этих препаратов выбраны в соответствии с суточными профилактическими дозами для детей, утвержденными Фармакологическим комитетом России. Глицерофосфат кальция вводится обычно во вторые блюда (кроме молочных), а витамины – в третьи, непосредственно перед раздачей пищи. Наряду с этим с родителями и медицинским персоналом детских садов проводится работа по организации профилактики, в частности уменьшению сладостей дома, а также методично учат правильному уходу за зубами с помощью лечебно-профилактических зубных паст.

Очень важны показатели среднегодового прироста числа постоянных кариозных зубов и полостей, рассчитанные на одного ребенка в среднем. Так, ежегодный прирост кариозных постоянных зубов в профилактических группах составлял в среднем 0,13 – 0,20 на ребенка. Между тем, у дошкольников сопоставляемой группы этот показатель достигал 0,32 на ребенка в среднем, т. е. в 2 раза выше.

Что касается временных зубов, то эффект профилактических мероприятий был замечен лишь в тех случаях, когда дети получали противокариозные добавки в ранние сроки, т. е. с 2 – 3 лет. Снижение интенсивности кариеса зубов временного прикуса в этом случае достигало 45 %.

В результате профилактических мероприятий в среднем на 30 % снизился объем работы по санации полости рта. Однако объем лечебной работы оставался относительно высоким за счет лечения кариеса временных зубов, хотя течение его было более благоприятным: он развивался медленнее, практически не было случаев острого течения кариеса. Характерно, что количество наложенных пломб в постоянных зубах уменьшилось примерно в 2 – 3 раза. Так, если в детских садах сопоставляемой группы накладывали 0,11 – 0,17 пломбы на одного нуждающегося в лечении, то у детей, получавших противокариозные добавки – всего 0,04 – 0,08 пломбы. Это, прежде всего, было заметно по первым молярам: число кариозных первых моляров у детей группы сравнения составляло 6,5 %, а у детей, получавших профилактические препараты, их количество не превышало 3,4 %. В результате комплексных профилактических мероприятий отмечено существенное улучшение здоровья детей. Они почти в 2 раза реже болели. По-видимому, имеет значение не только уменьшение очагов локальной инфекции в полости рта, но и благоприятное влияние вводимых противокариозных добавок в организм. Физическое развитие детей обеих

сравниваемых групп было примерно одинаковым (Федоров Ю. А., 1979; Королева Г. М., 1997).

## **Профилактика кариеса зубов у школьников**

Вышеприведенные данные послужили основанием для организации и расширения профилактических мероприятий. Они были проведены сначала в школах-интернатах, а затем в обычных школах городов Одессы, Санкт-Петербурга, Волгодонска, Львова и других городов по методу Ю. А. Федорова (1970, 1979) на больших группах детей школьного возраста в течение 10 – 18 лет. Также как и в предыдущем случае, параллельно с проведением плановой санации полости рта каждые полгода в течение одного месяца в рацион детей вводили глицерофосфат кальция (0,5 г) и морскую капусту из расчета 0,5 г на ребенка в сутки. Наряду с этим в некоторых школах использовались другие варианты профилактических схем: глицерофосфат кальция (0,5 г) и морскую капусту (0,5 г сухой или чайную ложку консервированной) сочетали с витаминами В<sub>1</sub> и В<sub>6</sub> (по 3 – 5 мг/сут), также в течение одного месяца каждые полгода. Дозировки соответствовали суточным профилактическим дозам. Наряду с этим была проведена большая организационная работа с персоналом интернатов и школ, а также со школьниками и их родителями по обеспечению регулярного ухода за поло-

стью рта. Анализ поражаемости кариесом и контроль за результатами профилактики кариеса зубов проводили так же, как у дошкольников.

Результаты профилактической работы, прослеженные в течение 5 – 7 лет, свидетельствуют о явной эффективности такого метода предупреждения кариеса зубов. Установлено, что в среднем в течение года число детей вновь заболевших кариесом в профилактических группах было в 2 раза меньше, чем в школах, где эти мероприятия не проводились. Следовательно, у большего числа детей остались здоровые зубы. Среднегодовой прирост кариеса зубов был на 55 – 65 % ниже и составил 0,22 – 0,25 зуба на одного школьника в профилактических группах и 0,82 – 0,90 зуба – в группах сопоставления. Если же была использована максимальная схема (глицерофосфат кальция, морская капуста и витамины В<sub>1</sub> и В<sub>6</sub>), то среднегодовой прирост кариозных зубов составлял всего 0,17 на одного школьника. Приведенные данные показывают: чем раньше были начаты профилактические мероприятия, тем показатели кариеса в последующие годы наблюдения были меньше. Однако следует отметить, что в отличие от действия фтора, который оказывает эффект лишь в пределах раннего детского возраста, применяемый комплекс противокариозных препаратов был эффективен и в более поздние (14 – 16 лет) сроки, а также у взрослых людей. В результате профилактических мероприятий объем работы врачей по санации полости рта существенно сократился (в среднем

на 40 – 45 %). Особенно стало заметным уменьшение количества пломб, наложенных в постоянных зубах, в среднем на одного нуждающегося в лечении. Определенный объем работы сохранился по лечению и удалению зубов временного прикуса. В свою очередь, это позволило почти вдвое сократить сроки санации.

Изучение общего состояния детей позволило установить, что школьники, получавшие профилактические добавки, значительно реже болели. Так, у детей профилактических групп общее количество перенесенных заболеваний в среднем на одного ребенка за период наблюдения не превышало 0,52, а у школьников сопоставленного интерната достигало 1,5 в год.

Выявленные результаты, по нашему мнению, следует отнести не только за счет уменьшения очагов локальной инфекции в полости рта в итоге профилактики, но и за счет повышения общей сопротивляемости организма детей после приема комплекса микроэлементов и фосфорно-кальциевых препаратов. Следует также отметить, что показатели физического развития обследованных групп школьников оценены как «среднее развитие с хорошим тонусом» и «развитие выше среднего с хорошим тонусом».

В последние годы указанный способ профилактики кариеса зубов успешно используется в Санкт-Петербурге, а также применен в Антарктиде, на кораблях Балтийского и Дальневосточного морских пароходств.

Оказалось, что, несмотря на некоторое различие в схеме профилактики, отличий в количестве и возрасте наблюдаемых, а также в сроках наблюдения и климатогеографических особенностях, результаты предупреждения кариеса зубов во всех рассмотренных примерах были весьма близкими: прирост количества кариозных зубов в профилактических группах оказался в 2 – 2,5 раза меньше. Идентичность результатов профилактики кариеса зубов, полученных в различных городах и странах, безусловно, подчеркивает эффективность применения комплекса препаратов при их сочетанном местном и общем действии и должна расцениваться как доказательство необходимости более широкого использования этих схем в стоматологической практике.

Таким образом, в результате применения комплексных профилактических мероприятий в различных регионах России и стран СНГ было достигнуто снижение прироста кариеса постоянных зубов у детей в 2 раза и более. Снижена общая заболеваемость детей. Хорошие результаты убедительно подтверждают высокую эффективность и необходимость использования комплексных способов профилактики кариеса зубов, особенно в период формирования зубного ряда. Наряду с этим показаны организационные преимущества комплексных методов профилактики заболеваний зубов в организованных детских коллективах (избирательность воздействия, возможность полного охвата контингента, доступность и простота осуществления, нетрудоемкость и относи-

тельная дешевизна при хорошей эффективности), а также возможность использования указанных препаратов в старших возрастных группах. Вместе с тем приведенные схемы профилактики могут быть с успехом применены в индивидуальной работе врача, особенно в случаях лечения множественного поражения зубов. Используемая схема профилактики кариеса зубов у детей и подростков эффективна, проста и доступна практически для любой детской стоматологической поликлиники или отделения.

На основании многолетнего опыта работы, считаем возможным рекомендовать указанную схему профилактики кариеса зубов для более широкого применения в стоматологической практике. Однако при этом следует учесть важность проведения организационных мероприятий, которые в значительной степени определяют успех всей профилактической работы. Весьма убедителен опыт работы организаторов здравоохранения, стоматологов и руководителя администрации Кировского района Санкт-Петербурга, в котором профилактическими мероприятиями охвачены практически все дошкольники, а у школьников дополнительно проводится герметизация фиссур жевательных зубов.

Представленный опыт профилактических мероприятий отнюдь не исключает применения других, в частности местных, способов предупреждения кариеса зубов. Это должно диктоваться конкретными условиями региона. Однако всегда следует помнить, что профилактические мероприятия



независимо от применяемых методов обязательно должны сочетаться с активной и широкой санитарно-просветительской работой и пропагандой гигиены полости рта.

**Эксперты ВОЗ по стоматологии определили следующий алгоритм профилактики кариеса:**

1. Мероприятия, направленные на уменьшение инфекции (кариесогенной микрофлоры), – это, прежде всего, гигиена полости рта.
2. Рациональное питание, включающее режим питания и ограничение применения легкоусвояемых углеводов.
3. Мероприятия, направленные на повышение резистентности твердых тканей зубов, – применение фторидов.

# **ПРОФИЛАКТИКА ЗАБОЛЕВАНИЙ ПАРОДОНТА И СЛИЗИСТОЙ ОБОЛОЧКИ ПОЛОСТИ РТА**

Проведенные в последние годы обследования населения свидетельствуют о несомненном росте распространения заболеваний пародонта и слизистой оболочки рта (СОР). По данным обследования детей в 1997 – 1999 гг., проведенного Е. В. Леоновой, 72,4 % школьников в возрасте 6 – 12 лет страдают гингивитами, а 37,5 % – заболеваниями губ. При этом в 33 % случаев имеет место сочетание гингивитов и хейлитов. У большинства детей (69,6 %) выявлен катаральный гингивит, а у 2,8 % – гипертрофический.

Отмечена четкая связь распространенности гингивита и хейлита у детей с сезоном года, обеспеченностью организма аскорбиновой кислотой и уровнем гигиены полости рта.

Что касается заболеваний СОР, то ее поражения в виде незначительных травматических эрозий, одиночных не рецидивирующих афт и «географического языка», не требующих специального лечения, были отмечены всего у 2,8 % детей. Преобладающей же формой патологии в структуре заболеваний СОР у школьников оказалось заболевание красной каймы губ – хейлит (48 %). В том числе эксфолиативный хейлит составил 21 %, метеорологический – 14 %, атопиче-

ский – 13 %.

В связи со схожестью клинического проявления заболеваний, а также со значительной сложностью дифференциальной диагностики указанных поражений губ, было введено понятие «сезонного» хейлита.

Клинически «сезонный» хейлит характеризуется отсутствием жалоб, различной степенью сухости и шелушением красной каймы одной или обеих губ и четким ухудшением патологического процесса в холодное время года.

Установлено, что распространенность «сезонного» хейлита возрастает с 1,7 % в ранний осенний период до 18,3 % поздней осенью и до 57,6% в зимне-весенний период года. Динамика распространенности сезонного хейлита коррелировала с динамикой С-витаминной недостаточности. Обеспеченность аскорбиновой кислотой в сентябре была близка к норме и соответственно состояние предболезни в виде «сезонного» хейлита встречалось крайне редко (1,7 %). При этом нет оснований судить о сезонном хейлите, как о проявлении на губах гиповитаминоза аскорбиновой кислоты. Можно лишь говорить о низкой обеспеченности организма витамином С, как о фоне, благоприятствующем развитию сезонного хейлита.

У всех обследованных детей выявлен неудовлетворительный индекс гигиены полости рта: от 2,89 до 3,39 балла в разных возрастных группах. Соответственно были зарегистрированы высокие показатели положительной пробы Шиллера

– Писарева (74,5 %) и папиллярно-маргинально-альвеолярного индекса (РМА – 88,3 %), характеризующего воспаление. Это обстоятельство мотивировало схему профилактических мероприятий, которые до недавнего времени ограничивались лишь налаживанием рациональной гигиены полости рта. Как показывают наши наблюдения, этого явно недостаточно для предупреждения развития заболеваний пародонта и губ.

Прежде всего, необходимо учитывать сезонный фактор и обеспеченность организма детей аскорбиновой кислотой. Между тем, по данным многих исследователей, у 70 – 100 % жителей России выявлен дефицит витаминов и некоторых макро- и микроэлементов в организме, главным образом тех, которые влияют на состояние антиоксидантной системы тканей и органов, в том числе в полости рта.

Поэтому в основе профилактики заболеваний пародонта и СОР, кроме соблюдения тщательной ежедневной гигиены полости рта, способствующей удалению мягкого зубного налета, бактерий и их токсинов, следует использовать зубные пасты, эликсиры и ополаскиватели, содержащие все необходимые для организма и тканей полости рта витамины, в том числе активные антиоксиданты, макро- и микроэлементы и другие биологически активные вещества (БАВ).

Кроме того, необходимо исключить местные негативные факторы в полости рта: устранить травматическую окклюзию, провести ортодонтическое лечение при неправильном

положении зубов, например при скученности их, восстановить трофическую функцию тканей путем улучшения процессов микроциркуляции в пародонте и т. п. Поэтому **основная схема профилактических** мероприятий должна складываться из следующих действий:

1. Проведение профессиональной гигиены полости рта с последующей психологической мотивацией регулярного ухода за зубами.

2. Обучение рациональной гигиене полости рта, периодически контролируемой и мотивируемой врачом.

3. Применение специальных лечебно-профилактических зубных паст и составов, содержащих природные биологически активные вещества, в том числе витамины, хлорофилл, макро- и микроэлементы.

4. Устранение травматической окклюзии путем щадящей пришлифовки зубов и ортодонтического лечения.

5. Улучшение процессов трофики и прежде всего микроциркуляции в тканях полости рта путем тренировки сосудов методом массажа, энергичными полосканиями и т. п.

6. Рациональное питание, обеспечивающее поступление в организм необходимого количества белков, углеводов, витаминов, макро- и микроэлементов.

7. Здоровый образ жизни, периодический контроль за уровнем здоровья, состоянием органов и тканей рта.

Рассмотрим эти положения.

**Профессиональная гигиена полости рта** выполняется

обычно врачом или специалистом-гигиенистом. Основная ее задача состоит в тщательном удалении зубных отложений с помощью специальных инструментов и ультразвуковой аппаратуры, особенно в местах скученности зубов и в других ретенционных участках. После удаления зубных отложений поверхность зубов и корней шлифуют и полируют с использованием ершиков, щеточек и полировочных паст, чтобы обработанные участки были гладкими, кроме того, эта процедура уменьшает возможность быстрого формирования новых зубных отложений. Однако профессиональная гигиена окажется неэффективной без последующей ежедневной личной очистки зубов пациентом. Поэтому в процессе общения с пациентом необходима психологическая мотивация ее важности с элементами обучения гигиеническим навыкам, которые должен применять сам человек ежедневно.

**Обучение гигиеническим навыкам**, т. е. объяснение зачем, как и сколько раз в день надо чистить зубы, следует логично обосновать, используя четкие психологические мотивации в зависимости от возраста, пола и социального положения пациента.

**Применение специальных лечебно-профилактических средств гигиены** должно быть рекомендовано врачом и носить максимально конкретный характер в зависимости от состояния зубов, тканей пародонта и слизистой оболочки полости рта. Во всяком случае, почти всегда следует рекомендовать зубные пасты, эликсиры и ополаскиватели, содержа-

щие природные БАВ, в том числе витамины, макро- и микроэлементы, а также другие полезные вещества.

**Устранение травматической окклюзии** осуществляется вначале путем щадящей пришлифовки зубов в местах суперконтактов под контролем специальных маркеров (красящей бумажной полоски). После этого, при необходимости, следует переходить к ортодонтическому исправлению имеющихся дефектов зубного ряда.

**Для улучшения процессов микроциркуляции**, а следовательно и трофики тканей пародонта, обычно используют аутомассаж десен, вакуум-массаж, процедуры вакуум-дарсонваля, т. е. методы, усиливающие кровообращение в тканях полости рта и в результате этого повышающие их резистентность.

**Рациональное питание** или потребление необходимого количества белка, витаминов, макро- и микроэлементов путем использования различных диет (молочно-овощных, фруктовых и др.), удовлетворяющих потребности организма в жизненно важных компонентах.

Вполне банальная фраза о **здоровом образе жизни** также обоснована в профилактике заболеваний полости рта. Разумеется, нормальный сон, регулярное и сбалансированное питание, избавление от вредных привычек (курение, алкоголь и др.), физическая культура и общая гигиена, безусловно, способствуют повышению жизненных ресурсов организма человека и тканей полости рта в том числе.

Однако имеются и более конкретные лечебно-профилактические мероприятия из числа перечисленных выше, которые следует привести как примеры реализации программы по предупреждению заболеваний пародонта и слизистой оболочки полости рта.

Так, наблюдения Е. В. Леоновой (2000) за большой группой детей показали, что применение ополаскивателей и крема для губ с экстрактами водорослей фукуса, содержащими витамины, макро- и микроэлементы, хлорофилл и другие полезные компоненты позволили в 4 раза уменьшить воспаление, т. е. практически ликвидировать воспалительные явления в пародонте. В том числе в процессе исследования установлено, что для детей 8 – 12 лет удобнее использовать видоизмененный индекс гигиены Федорова – Володиной (1971). Дело в том, что у детей этого возраста в периоде сменного прикуса часто отсутствуют постоянные клыки и тем более премоляры.

Поэтому для большей информативности целесообразно окрашивать йод-йодисто-калиевым раствором не 6, а 12 зубов: все имеющиеся верхние и нижние резцы, а также все первые постоянные моляры. В известной формуле меняется только число окрашенных зубов – до 12, а сам принцип сохраняется. Вместе с тем информативность и объективность индекса намного возрастает.

Наряду с этим применение крема с природными добавками позволило решить проблему сезонного хейлита у де-



тей. При этом был разработан специальный индекс, позволяющий максимально объективизировать клиническое проявление такого хейлита и контролировать результаты лечения и профилактики.

Для этого была введена оценка в баллах по следующим критериям:

1 балл — ***клиническое выздоровление***: исчезновение субъективных ощущений, сухости, шелушения и признаков лихенизации губ;

# Конец ознакомительного фрагмента.

Текст предоставлен ООО «ЛитРес».

Прочитайте эту книгу целиком, [купив полную легальную версию](#) на ЛитРес.

Безопасно оплатить книгу можно банковской картой Visa, MasterCard, Maestro, со счета мобильного телефона, с платежного терминала, в салоне МТС или Связной, через PayPal, WebMoney, Яндекс.Деньги, QIWI Кошелек, бонусными картами или другим удобным Вам способом.