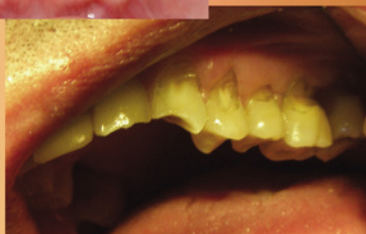
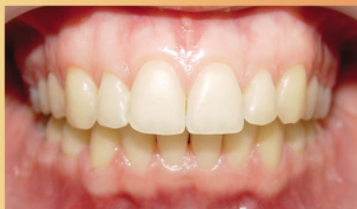
О. Л. Пихур, А. В. Цимбалистов, Р. А. Садиков

КЛИНОВИДНЫЕ ДЕФЕКТЫ ТВЕРДЫХ ТКАНЕЙ ЗУБОВ

Учебное пособие



Санкт-Петербург
СпецЛит

**Роман Анатольевич Садиков
Оксана Львовна Пихур
Александр Викторович Цимбалистов**

**Клиновидные дефекты
твердых тканей зубов**

http://www.litres.ru/pages/biblio_book/?art=10262480

Клиновидные дефекты твердых тканей зубов:

ISBN 978-5-299-00478-6

Аннотация

В данном учебном пособии рассмотрены вопросы этиологии, патогенеза, клиники и дифференциальной диагностики клиновидных дефектов зубов, освещены современные подходы к лечению пациентов с клиновидными дефектами твердых тканей зубов, отражена их взаимосвязь с фоновыми заболеваниями организма. В работе представлены научные разработки кафедры ортопедической стоматологии Санкт-Петербургской медицинской академии последипломного образования по изучению морфологического строения и химического состава твердых тканей зубов.

Пособие предназначено для интернов, ординаторов, преподавателей стоматологических факультетов медицинских вузов, врачей-стоматологов.

Содержание

УСЛОВНЫЕ СОКРАЩЕНИЯ	4
ПРЕДИСЛОВИЕ	5
ВВЕДЕНИЕ	7
Глава 1.	11
1.1. Классификация клиновидных дефектов зубов	11
1.2. Распространенность клиновидных дефектов зубов и их взаимосвязь с соматическими заболеваниями	17
Конец ознакомительного фрагмента.	21

Цимбалистов А. В., Роман Садиков, Оксана Пихур Клиновидные дефекты твёрдых тканей зубов

УСЛОВНЫЕ СОКРАЩЕНИЯ

МКБ – международная классификация болезней

РЭМ – растровая электронная микроскопия

РМА – рентгеноспектральный микрозондовый анализ

ИК-спектроскопия – инфракрасная спектроскопия

ИР – индекс реминерализации мас. % – массовые процен-

ты

ЖКТ – желудочно-кишечный тракт

ПРЕДИСЛОВИЕ

Главной задачей, которую решает любой врач, является реабилитация больного. Полноценная реабилитация стоматологического больного невозможна без понимания степени поражения и учета резервных возможностей каждого элемента и зубочелюстного аппарата в целом.

В настоящей работе представлены современные взгляды на химический состав, строение и характер морфологических изменений в твердых тканях зубов, поскольку они позволяют сформулировать и обосновать дифференцированные подходы, направленные на повышение эффективности лечебно-профилактических мероприятий у больных с клиновидными дефектами зубов.

Проводя комплекс взаимодополняющих исследований по оценке состояния твердых тканей зубов, мы старались понять причины и механизмы развития различных патологических процессов в твердых тканях зуба. На основании полученных данных нами предложен и рекомендован к использованию ряд принципиальных подходов в комплексе лечебных мероприятий при реабилитации пациентов с клиновидными дефектами твердых тканей зубов.

Авторы выражают благодарность доктору геолого-минералогических наук профессору О. В. Франк-Каменецкой, кандидату геолого-минералогических наук Ю. В. Плотки-

ной, М. Р. Павлову, кандидату геолого-минералогических наук М. Л. Зориной, кандидату геолого-минералогических наук Т. Н. Каминской, В. В. Голубцову и другим сотрудникам кафедры кристаллографии и геохимии Санкт-Петербургского государственного университета, принимавшим участие в исследованиях и разделившим соавторство в приводимых публикациях.

ВВЕДЕНИЕ

В эволюции стоматологии как науки наибольшее значение всегда придавалось поиску новых методик и материалов, повышающих эффективность профилактики и лечения заболеваний. Однако развитие высоких технологий невозможно без детального представления о морфологическом строении органов и тканей полости рта. Поэтому исследования, направленные на изучение особенностей состояния твердых тканей зубов, возникающих при различных стоматологических заболеваниях, являются важными как с научной, так и с практической точки зрения.

Исследования по сравнительной оценке состояния твердых тканей зубов, проводимые путем изучения их состава и микроструктуры, позволяют составить представление о характере патологических изменений при развитии некариозных поражений зубов, в том числе клиновидных дефектов, и на их основе предложить дифференцированные подходы к лечению заболеваний, что дает возможность повысить качество терапевтических и ортопедических мероприятий путем эффективной подготовки тканей зубов.

В настоящее время методы лечения патологических состояний твердых тканей зубов практически не дифференцируются в зависимости от заболевания. Существуют стандартные технологии возмещения дефектов зубов и зубных

рядов, разработанные для наиболее изученного заболевания – кариеса. Они исходят из необходимости иссечения пораженных кариесом тканей и возмещения их пломбировочным материалом или ортопедической конструкцией.

На современном этапе развития стоматологии учет состояния твердых тканей зубов при выборе метода лечения приобретает особую значимость в связи с широким применением адгезионных технологий. Фиксация и долгосрочное функционирование виниров, вкладок, прямых реставраций, шинирование зубов с помощью цемента, композиционных материалов и полимерных нитей основаны на прямом взаимодействии твердых тканей зуба и восстанавливающих материалов. Качество адгезии является одним из ключевых факторов, влияющих на эффективность всего комплекса лечебных мероприятий, что в значительной мере определяет успех терапевтического лечения и надежность фиксации ортопедических конструкций.

Данные многих исследователей об особенностях морфологии твердых тканей зубов при некариозных поражениях зубов (Патрикеев В. К., 1968; Рогожников Г. И., 1995 и др.) вызывают сомнения в эффективности стандартного подхода при восстановлении эстетики зубов и функции жевания. Осуществление эффективных реабилитационных мероприятий, направленных на восстановление функции пораженных органов, должно базироваться на представлении о характере морфологических и функциональных изменений,

сопровождающих развитие различных заболеваний (Струков А. И., Хмельницкий О. К. [и др.], 1983; Jenkins G. N., 1978).

Таким образом, встает вопрос об индивидуальных подходах в реабилитации стоматологических больных с различными с точки зрения этиологии и патогенеза заболеваниями, результатом которых в конечном счете становится нарушение функции жевания и эстетики. Именно с данными жалобами пациент обращается в лечебные стоматологические учреждения за помощью. Выбор лечебных мероприятий, направленных на компенсацию развившихся нарушений, должен основываться на учете особенностей состояния твердых тканей зубов при заболеваниях кариозного и некариозного происхождения. Применение стандартных подходов не может обеспечить достижения эффективных результатов лечения при некариозных поражениях твердых тканей, в данном случае при клиновидных дефектах зубов. Планирование и осуществление комплекса адекватных и эффективных реабилитационных мероприятий невозможно без учета механизма развития и характера патологических изменений.

Основными вопросами, на которые мы хотели бы ответить в данном пособии, являются:

- этиопатогенетические аспекты развития клиновидных дефектов зубов;
- изучение морфологического строения и химического состава твердых тканей зубов при развитии клиновидных де-

фектов;

- научное обоснование необходимости дифференцированных подходов к лечению заболеваний твердых тканей зубов, основанных на учете их морфофункционального состояния;

- разработка и предложение морфологически обоснованных принципов препарирования твердых тканей зубов при наличии клиновидных дефектов.

Таким образом, результаты современных фундаментальных научных исследований морфологического и кристаллохимического строения твердых тканей зубов, раскрывающие закономерности процессов, происходящих в организме на микроуровне, на первый взгляд далекие от повседневной работы врача, на самом деле преследуют цель этиологического и патогенетического обоснования принципов лечения стоматологических больных.

Глава 1.

КЛИНОВИДНЫЕ ДЕФЕКТЫ ТВЕРДЫХ ТКАНЕЙ ЗУБОВ

1.1. Классификация клиновидных дефектов зубов

Международная классификация болезней (МКБ) патологические состояния твердых тканей зубов делит на две группы: нарушение развития и прорезывания зубов и болезни твердых тканей зуба, которые входят в раздел «Болезни органов пищеварения», подраздел «Болезни полости рта, слюнных желез и челюстей». В повседневной практике врачи-стоматологи используют классификацию некариозных поражений твердых тканей зубов соответственно срокам их образования, предложенную М. И. Грошиковым, В. К. Патрикеевым [и др.] (1973) с модификацией Ю. А. Федорова, В. А. Дрожжиной (1997).

I. Патология твердых тканей зубов, возникшая в период их развития:

- 1) гипоплазия эмали;
- 2) гиперплазия;

3) флюороз;

4) наследственные нарушения развития тканей зубов (несовершенный амелогенез, несовершенный дентиногенез, синдром Стентона – Капдепона и др.);

5) медикаментозные нарушения развития тканей зуба.

II. Патология твердых тканей зубов, возникшая после их прорезывания:

1) патологическая стираемость зубов;

2) клиновидные дефекты;

3) эрозия;

4) медикаментозные и токсические нарушения развития тканей зуба;

5) травма;

6) некроз твердых тканей зубов;

7) гиперестезия твердых тканей зубов.

Под **клиновидными дефектами зубов** понимают поражение твердых тканей зубов некариозного происхождения, развивающееся после их прорезывания, локализующееся в области шеек зубов верхней и нижней челюсти, со своеобразной для нее клинко-морфологической картиной в виде образования полостей клиновидной формы.

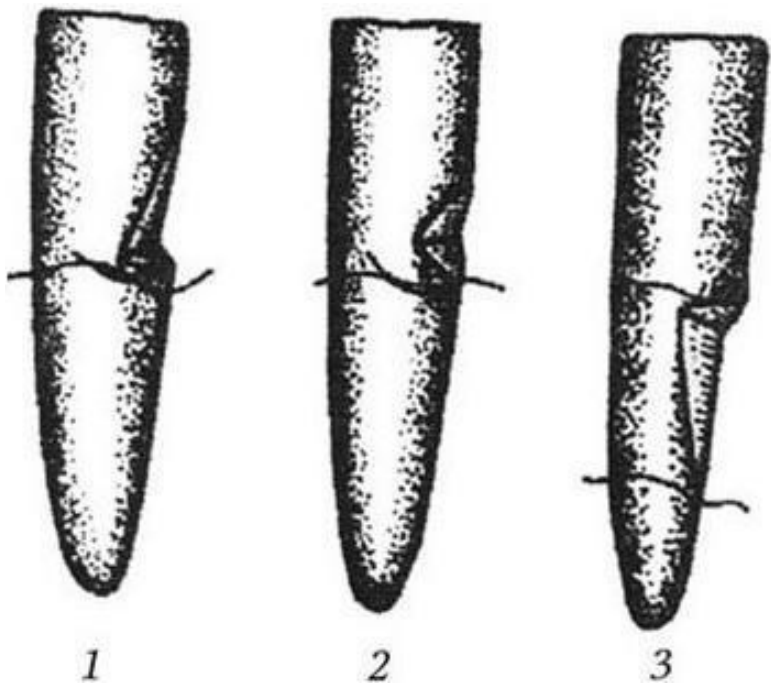


Рис. 1. Клиновидные дефекты зубов:

1 – пришеечные; 2 – коронковые; 3 – корневые

Классификация клиновидных дефектов зубов в зависимости от локализации дефектов на поверхности зуба, их глубины и формы, направления развития процесса, отношения их к десне и симптоматики заболевания (Бурлуцкий А. С., 1984) включает три формы патологии (рис. 1):

1. Пришеечные дефекты (45 – 53 % случаев).

2. Коронковые дефекты (25,5 % случаев).

3. Корневые дефекты (29 % случаев).

Пришеечные клиновидные дефекты локализуются на эма- лево-цементной границе, имеют примерно одинаковую ве- личину стенок, сходящихся под острым углом, редко при- ближающимся к прямому. Распространение дефектов идет больше в сторону пульпы зуба, чем в сторону режущего края или десны. Стенки их представлены следующими тканями: эмалью, дентином и цементом. Эти дефекты сохраняют по- стоянство своей формы. Для них характерно относительно медленное развитие. Десна, как правило, со слабо выражен- ными признаками воспаления. Эта форма дефектов прису- ща первым и вторым премолярам верхней и первым моля- рам нижней челюсти, реже встречается на молярах верхней челюсти.

Для *коронковых клиновидных дефектов* характерно рас- пространение полости не столько в глубь зуба, сколько по вестибулярной поверхности. Придесневая стенка образует с продольной осью зуба почти прямой угол, в то время как противоположная имеет пологое направление. Атрофия дес- ны, как правило, отсутствует. Часто между десной и краем дефекта сохраняется участок непораженной эмали шириной от 0,5 до 1,5 – 2,0 мм. Развитие этой формы может происхо- дить довольно быстро, и в течение 2 – 4 лет поражение мо- жет захватить большие участки вестибулярной поверхности коронок зубов, часто изменяя при этом свои очертания. На

начальной стадии развития коронковые дефекты имеют вид небольшого углубления в пришеечной трети вестибулярной поверхности. Чаще они локализуются на первых и вторых резцах верхней, премолярах нижней челюсти, реже на клыках верхней челюсти. Дефекты этой формы чаще других сочетаются с вертикальной патологической стираемостью зубов.

Корневые клиновидные дефекты, как и пришеечные дефекты, локализуются на эмалево-дентинной границе, только с тенденцией распространения по поверхности корня зуба. Образующие их стенки как бы поменялись местами со второй формой: десневая стенка имеет пологое направление, большую длину, а противоположная располагается почти строго отвесно. Дефекты этой формы, как и предыдущие, большой глубины достигают редко. Атрофия десны при этих дефектах находится в прямой зависимости от времени развития заболевания. При далеко зашедшем процессе десна может исчезнуть до середины корня зуба с вестибулярной стороны, но всегда сохраняется с язычной или небной поверхности. Распространение полости идет в глубину и в сторону корня, захватывая цемент. Таким образом, стенки дефекта представлены тремя тканями: эмалью, дентином, цементом. Излюбленной локализацией дефектов этой формы являются клыки верхней и нижней челюсти, реже первые премоляры нижней челюсти и вторые моляры верхней челюсти. При наличии этой формы клиновидных дефектов

больные часто жалуются на боль от различных механических воздействий.

По распространенности процесса по зубному ряду верхней или нижней челюсти выделяют следующие группы пациентов:

1. С единичными поражениями зубов (1 – 2 зуба).
2. С множественными поражениями зубов (рис. 2, см. цв. вклейку).
3. С клиновидными дефектами различной глубины на всех зубах.

Встречаются пациенты, у которых клиновидные дефекты имеют какую-либо одну из трех описанных форм (пришеечную, коронковую или корневую). Довольно часто наблюдается сочетание различных форм патологического процесса даже у одного пациента. Особый интерес представляет генерализованное поражение (с дефектом одной формы) всех зубов одной или обеих челюстей.

1.2. Распространенность клиновидных дефектов зубов и их взаимосвязь с соматическими заболеваниями

По данным ряда публикаций (Федоров Ю. А., Дрожжина В. А. [и др.], 1997, 2001; Рубежова Н. В., 2000; Шустова Е. Н., 1989, и др.), распространенность некариозных поражений зубов, к которым относятся клиновидные дефекты зубов, в течение последних 10 – 15 лет стала стремительно увеличиваться. Так, если в середине 1980-х гг. распространенность некариозных поражений зубов составляла 8 – 10 %, то к 2000 г. достигла 72,9 %.

Согласно работам А. С. Бурлуцкого (1984), клиновидные дефекты встречаются в 34,75 % случаев, причем каждые пять лет прирост их составляет 3,5 %.

Результаты проведенных в разное время эпидемиологических стоматологических обследований (Рыбаков А. И., Базиан Г. В., 1973; Боровский Е. В. [и др.], 1988; Кузьмина Э. М., 1999) свидетельствуют о том, что число лиц с некариозными поражениями зубов значительно возросло, и данная патология стала чаще встречаться в молодом возрасте. Э. М. Кузьмина (1999) отмечает, что средняя распространенность некариозных поражений эмали постоянных зубов у 12-

летних пациентов составила 43,5 %, у 15-летних – 41,7 %. Ю. А. Федоров [и др.] (1997) установил, что клиновидные дефекты занимают второе место по частоте встречаемости (19,5 %) после эрозии эмали среди некариозных поражений, возникших после прорезывания зубов. Данные эпидемиологических исследований показывают, что распространенность некариозных поражений твердых тканей зубов варьирует или отличается в зависимости от региона проживания пациентов. По результатам собственных исследований (Пихур О. Л., 2003), средняя распространенность клиновидных дефектов постоянных жителей Санкт-Петербурга составляет в возрастной группе 16 – 35 лет – 11,8 %, 36 – 65 лет – 15,0 %, жителей городов Кольского полуострова – Апатиты: в возрасте 16 – 35 лет – 5,0 %, 36 – 65 лет – 10,0 %; Мончегорска 8,3 и 15,6 % соответственно.

Рядом авторов отмечено увеличение частоты встречаемости некариозных поражений твердых тканей зубов, в том числе и клиновидных дефектов, в результате воздействия неблагоприятных факторов окружающей среды. Часто это связано с особенностями промышленного производства (Овруцкий Г. Д., Япеев А. Е., 1974; Абдазимов А. Д., 1990, и др.). Особенно большую опасность в этом плане представляет воздействие кислот.

Увеличение частоты встречаемости клиновидных дефектов твердых тканей зубов связано с общим состоянием организма больного. Ю. А. Федоров [и др.] (1996) установил, что

при наличии клиновидных дефектов у 35,3 % пациентов выявлены нарушения функции щитовидной железы. С. М. Махмудханов (1968) обнаружил клиновидные дефекты у 23,6 % больных с патологией желудочно-кишечного тракта (ЖКТ), у 23,0 % лиц, перенесших инфекционный энцефалит, у 10 – 11 % пациентов с другими соматическими заболеваниями. Таким образом, влияние сопутствующей соматической патологии при развитии клиновидных дефектов зубов бесспорно велико.

Опубликованные результаты исследований обращают на себя внимание еще и тем, что многие авторы отмечают сочетание некариозных поражений и заболеваний пародонта преимущественно дистрофического характера в 57 – 69 % наблюдений. Ю. А. Федоровым [и др.] (1997) выявлены сочетанные формы поражения зубов в 6,68 % случаев.

Распространенность клиновидных дефектов зависит от возраста пациентов: в молодом возрасте они встречаются реже, чем в пожилом.

В последние годы появился целый ряд работ, посвященных изучению распространенности некариозных поражений и кариеса зубов среди моряков, жителей приморских районов и крупных промышленных административно-территориальных центров. Проведенные исследования позволили установить, что люди, употребляющие в пищу морепродукты, гораздо чаще страдают некариозными поражениями зубов и значительно менее подвержены заболеванию кариесом.

сом (Шустова Е. Н., 1989; Агапова Т. А., 1992; Littleton J., Frohlich B., 1993).

По данным С. М. Махмудханова (1968), сочетание клиновидных дефектов и кариеса наблюдается лишь у 4,2 % больных. А. И. Евдокимов (1961) отмечает, что клиновидные дефекты чаще всего возникают на «крепких, устойчивых к кариесу» зубах.

А. Wiktorsson, M. Zimmerman (1997) также признают, что при развитии некариозных поражений интенсивность кариеса значительно снижается. Низкая сочетанность некариозных поражений и кариеса зубов позволяет предположить, что при данных поражениях существует какой-то механизм противодействия микробному фактору.

Конец ознакомительного фрагмента.

Текст предоставлен ООО «ЛитРес».

Прочитайте эту книгу целиком, [купив полную легальную версию](#) на ЛитРес.

Безопасно оплатить книгу можно банковской картой Visa, MasterCard, Maestro, со счета мобильного телефона, с платежного терминала, в салоне МТС или Связной, через PayPal, WebMoney, Яндекс.Деньги, QIWI Кошелек, бонусными картами или другим удобным Вам способом.