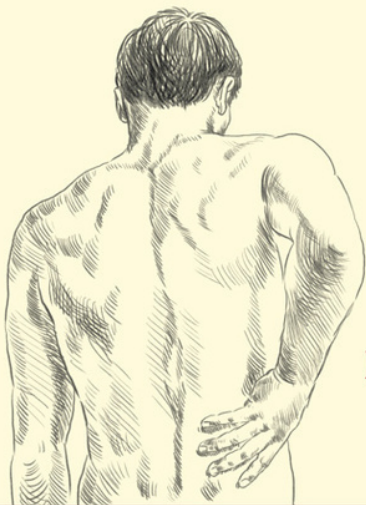

НАСТОЛЬНАЯ КНИГА
ДЛЯ ТЕХ,
У КОГО БОЛИТ
СПИНА



Вы САМИ
можете
ВЫЛЕЧИТЬ
СВОЮ
СПИНУ!

САРА КИ

С предисловием
Его Королевского Высочества принца Уэльского

Сара Ки
Настольная книга для
тех, у кого болит спина
Серия «Здоровье и альтернативная
медицина (Попурри)»

Текст предоставлен правообладателем

http://www.litres.ru/pages/biblio_book/?art=23598862

Настольная книга для тех, у кого болит спина / С. Ки ; пер. с англ. Т.

В. Лихач. : Попурри; Минск; 2015

ISBN 978-985-15-3209-0

Аннотация

Доступным языком объяснено «устройство» человеческой спины, после чего становится понятно, как и почему эффективно срабатывают все предлагаемые упражнения, нацеленные на её укрепление, развитие и постоянное поддержание полной работоспособности. Для широкого круга читателей.

Содержание

Предисловие принца Уэльского Его	5
Королевского Высочества	
Введение	8
Как могло бы быть...	8
Что происходит в действительности...	11
Как все выходит из строя...	16
Что с этим делать...	24
Глава 1	27
Что собой представляет позвоночник?	28
Конец ознакомительного фрагмента.	52

Сара Ки

Настольная книга для тех, у кого болит спина

Посвящается моему мужу и детям.

Перевела с английского *Т. В. Лихач* по изданию:

SARAH KEY'S BACK SUFFERERS' BIBLE (You CAN treat your own back!) by Sarah Key. Foreword by H.R.H. The Prince of Wales. – London: «VERMILION», 2000.

Предисловие принца Уэльского Его Королевского Высочества




Дворец Сент-Джеймс

Любой, кто выбирает столь сложную тему для написания книги, знает, как трудно найти правильные слова и передать всю нужную информацию, не прибегая к профессиональному жаргону, недоступному для читателя, и в то же время не упрощая вопрос.

В своей очередной книге, написанной вполне доступным языком, Сара Ки предлагает новую систему взглядов на причины болей в спине. Она считает, что большинство проблем со спиной начинается с обычного ограничения подвижности позвоночного сегмента, но это настолько просто, что представители традиционной медицинской науки не придают данному явлению должного значения. Зачастую врачи

попросту игнорируют боль в спине, пока не случится что-то более серьезное (например, артрит позвоночника или грыжа межпозвоночного диска), что будет гораздо легче распознать и поставить диагноз.

На мой взгляд, в своей книге Сара Ки действительно объясняет то, что многим кажется непостижимым. Очень важно понимать, что происходит в вашем организме. Иллюстрации, данные в этой книге, показывают, почему предлагаемые Сарой Ки упражнения действительно помогают. Я убедился в этом на собственном опыте. На протяжении нескольких лет я был ее подопытной морской свинкой и могу гарантировать: программа Сары Ки вам обязательно поможет.



Благодарность

Я благодарна Николаю Богдюку и Лэнсу Тумею – авторам *моей* настольной книги «Клиническая анатомия поясничного отдела позвоночника», а также Анне Керн, моему редактору, верившей в меня несмотря ни на что.

Предупреждение

В зависимости от вашего физического состояния и диа-

гноза вам может потребоваться внести определенные изменения в предлагаемый мною курс лечения. Прежде чем начать заниматься по этой книге, вам необходимо проконсультироваться с лечащим врачом.

Введение

Как могло бы быть...

Есть что-то возвышенное и прекрасное в движениях человеческого тела, особенно во время спортивных состязаний. Любые движения атлета, стремящегося к победе, обыденны и в то же время удивительно красивы, как в балете: вот игрок в гольф наклоняется для нанесения удара и затем разгибается, его корпус развернут в сторону, а локти высоко подняты. Или пловец, оставляющий за собой след на воде, – его тело плавно перекачивается из стороны в сторону, а ноги будто ножницы, аккуратно разрезающие водную гладь.

Может быть, спортивные состязания вызывают у нас такую реакцию потому, что задевают какую-то глубинную струну в душе, напоминая о древней функции, все еще хранящейся в первобытных слоях памяти, о врожденных, хотя и забытых действиях. Как прекрасна поза метателя копья перед самым броском, или стремительное движение лошади и всадника, или мощные толчки гребца, продвигающего свою лодку по поверхности воды.

Для меня гребля – одно из самых красивых спортивных зрелищ. Наверное, мое восхищение связано с каким-то инстинктом, который с детства был у меня в крови; с едва

слышным зовом, тончайшей связующей нитью, проходящей сквозь века и вызывающей в памяти образ солнечного блика на ребре весла. Быть может, именно мимолетный отзвук времен финикийских галер и кораблей викингов заставил меня – почти в сорок лет! – начать свою собственную одиссею и научиться грести.

Мои ладони в белых перчатках описывают аккуратные полукружия по направлению к груди; когда все восемь лопастей синхронно поворачиваются и выносятся плашмя, я слышу глухой удар шкивов, и в этом не совсем реальном состоянии синхронизированных усилий я чувствую, что соприкасаюсь с чем-то более глубоким, чем просто приятное возбуждение от плеска воды о корпус лодки и от выглядывающего из-за холмов солнца, первые лучи которого танцуют мириадами бликов на покрытой рябью воде.

Пот струится по моему лбу, и я с благоговением смотрю на спину подруги по команде, сидящей прямо передо мной, – трудно найти спину, которая бы работала лучше. Вот женщина наклоняется вперед, вытянув руки вдоль планшира и упершись ногами в стопор, и готова откатиться назад одним точно рассчитанным плавным движением, в котором сила ее ног, распрямляющегося туловища и заканчивающих толчок рук складывается в невероятную энергию – куда большую, чем сумма составляющих ее частей.

За долгие годы своей врачебной практики я видела множество людей, которые с трудом наклоняются, чтобы взять

зубную пасту, и для меня это еще одно подтверждение того, что все в мире преходяще.

Что происходит в действительности...

Я все чаще и чаще сталкиваюсь с жалобами пациентов на боли в спине. Возможно, на всей земле не осталось ни одного человека, который не страдал бы от них сам или не знал бы кого-нибудь, кто испытывает эту проблему. Наш образ жизни повинен в том, что боль в спине стала куда более распространенным явлением, чем когда-либо ранее. «Благодаря» всеобщей автоматизации мы слишком мало движемся, а наши спины изо всех сил стараются справиться с длительными периодами безделья, чередующимися с внезапными перегрузками.

Я думаю, что причины болей в спине куда более очевидны, чем нам кажется: это неопасные проблемы, вызванные затвердением мест сочленения позвонков и межпозвоночных хрящей (дисков) в переднем комплексе позвоночника. Когда межпозвоночный диск высыхает и верхняя часть позвонка теряет подвижность, весь этот сегмент становится неповоротливым, как заевшее звено в велосипедной цепи. С возрастом эта проблема особенно актуальна и зачастую представляет собой исходный пункт для более серьезных нарушений.

У каждого из нас позвоночник буквально усеян такими тугими звеньями, хотя мы и не догадываемся об этом. Про-

сто до поры до времени они не проявляют себя. Но иногда, особенно в нижней части спины, которая в большей степени подвергается нагрузке, одно из соединений может стать настолько неподвижным, что мы начнем испытывать боль – и это, как мне кажется, основная причина самых распространенных (так называемых «дачных») болей в спине.

Врачи, которые снимают боли вручную – физиотерапевты, хиропрактики, остеопаты и в некоторой степени массажисты, – могут выявить болезненно зажатый сегмент, который на ощупь напоминает кусок цемента в резиновом шланге. Прощупывая позвоночник большими пальцами или основанием ладони, ощущаешь, что позвонок не поддается или выступает из общего ряда, и справиться с ним невозможно.

Ортопеды никогда не считали ограничение подвижности позвоночных сегментов скрытой болезнью позвоночника – а тем более никогда не пытались нащупать такие сегменты руками, – и это объясняет расхождения во взглядах на эту проблему представителей традиционного и альтернативного направлений в медицине. Для мануальщиков, которые постоянно сталкиваются с толпами страдающих от болей в спине людей, подобная практика давно стала общепринятой. Но она пока еще не заняла своего места в традиционной диагностике. То, с чем мы все время работаем, практически не упоминается в медицинской литературе. Наверное, эта идея кажется слишком простой и недостаточно «технологичной», чтобы удостоить ее хотя бы словом.

Мне кажется, современные медики слишком сконцентрированы на внутренних процессах и на поисках неоспоримых «доказательств» и не обращают внимания на более тонкие и неоднозначные симптомы. Доктора ищут, чего у больного не хватает, что у него не на месте или что в худшем случае можно было бы удалить. Они просто помешались на снимках и анализах, а зачастую нужно просто наблюдать и ощущать, примерно так, как это делает настройщик роялей (конечно же, речь идет о первичном осмотре).

Излишнее внимание к анализам приводит к тому, что врачи изыскивают туманные, неправдоподобные объяснения болям в спине, которые могут быть вызваны всего лишь кратковременными функциональными расстройствами из-за неправильного лечения. Когда не хватает достаточно веских доказательств, может возникнуть еще одна тупиковая ситуация: больному не верят или, хуже того, считают его симулянтом.

Без помощи рук невозможно выявить тугоподвижность позвоночных сегментов. Она не просматривается на рентгеновских снимках или при компьютерной томографии, точно так же как обычная фотография не способна показать слишком тугую дверную петлю. Недавно был достигнут значительный прогресс: магнитно-резонансная томография (МРТ) впервые дает возможность подтвердить то, что мы с моими коллегами давно ощущали руками. Поскольку качество аппаратуры постоянно улучшается, может быть, вскоре

МРТ позволит «увидеть» потерю жидкости в тканях (откуда исходит сигнал) – ту самую «жесткость», которую чувствуют мануальщики.

Факт остается фактом: боли в спине приобрели характер эпидемии. Им подвержены представители любых национальностей, социальных групп и профессий. Буквально миллионы людей сегодня не знают ответов на свои вопросы и не могут решить свои проблемы. Недавний опрос, проведенный в Великобритании, продемонстрировал «широко распространенное неудовлетворение лечением пациентов, страдающих от болей в спине». В США также 85 % людей, посетивших врача, «уходят, не узнав ничего конкретного о причинах мучающей их боли» (журнал «Scientific American», август 1998). Мы мало продвинулись вперед и к началу нового тысячелетия. Мы, как говорится, гоняемся за собственным хвостом.

В разное время боль в спине приписывалась действию разных причин. Самой распространенной была теория о грыже (выпячивании или выпадении) межпозвоночного диска, но приводились и другие: артрит, повреждение сустава, разрыв мышцы, защемление нерва, тромб в крови, растяжение в крестце. Список можно продолжать до бесконечности, но в нем не упоминается истинная причина.

Несмотря на всю парадоксальность ситуации, мне все же хочется предложить еще одну гипотетическую модель разрушительных процессов в позвоночнике, просто потому, что

все существующие модели явно несостоятельны. До сегодняшнего дня традиционно считалось, что боли в спине возникают спонтанно, вне зависимости от предшествующих им неопасных расстройств, и не играют никакой роли в развитии более серьезных заболеваний. Нам в изобилии предлагались устаревшие и абсолютно беспорядочные методы «лечения» – от радикального хирургического вмешательства и до перераспределения мышечной нагрузки или снятия неосознанных психических травм, связанных с моментом рождения.

В своей книге я привожу интуитивные, не подтвержденные современной наукой гипотезы относительно того, как работает спина. Будьте ко мне снисходительны – я просто пытаюсь установить связь между механизмами функционирования позвоночника и теми «развалинами», которые я вижу перед собой каждый день. Я стараюсь найти «золотую середину» между научными концепциями и реальными положением вещей.

Как все выходит из строя...

Я считаю, что чаще всего боль в спине возникает в том случае, когда межпозвоночный диск (фиброзная прослойка между позвонками) теряет влагу и затвердевает.

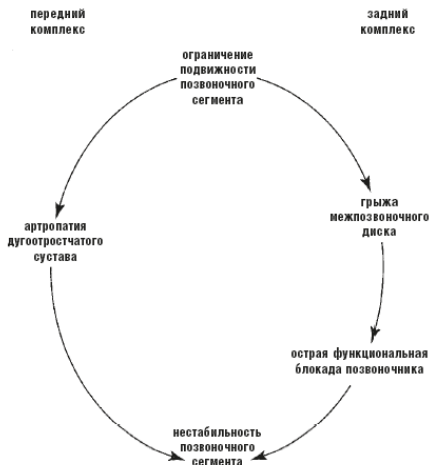


Схема 1. Последовательность разрушительных процессов в позвоночнике

Это может быть вызвано несколькими причинами, среди которых не последнее место занимают незначительные травмы позвоночника, вызвавшие его сдавливание в продольном

или в поперечном направлении. Далее события могут развиваться двумя путями: либо по мере разрушения диска возникают более серьезные проблемы в переднем комплексе позвоночника, либо напряжение передается в суставные отростки заднего комплекса. Хуже всего, если боли возникают одновременно и спереди, и сзади. Наконец, масштабные разрушения и в переднем, и в заднем комплексах позвоночника могут стать причиной смещения позвонков, или так называемой нестабильности сегментов.

Итак, разрушительный процесс в позвоночнике протекает примерно в такой последовательности.

Стадия 1:

ОГРАНИЧЕНИЕ ПОДВИЖНОСТИ ПОЗВОНОЧНОГО СЕГМЕНТА

Межпозвоночный диск, расположенный между двумя позвонками, теряет влагу и вместо «подушки» становится похожим на «слежавшийся ковер». Верхний позвонок перестает нормально двигаться, а весь сегмент в целом напоминает заевшее звено в велосипедной цепи. Перестав работать, диск сжимается, поскольку не способен активно всасывать вещества, необходимые ему для питания. Со временем уплотнение станет заметным на рентгеновском снимке, но спина может болеть задолго до этого.

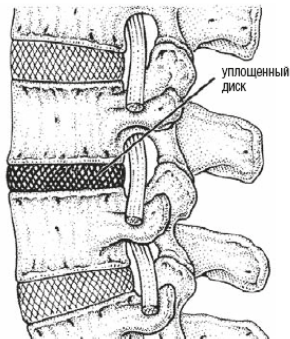


Рис. 1. Тугоподвижный позвоночный сегмент напоминает заевшее звено в велосипедной цепи

По моему мнению, это и есть самое распространенное расстройство функций позвоночника.

Стадия 2:

АРТРОПАТИЯ ДУГООТРОСТЧАТЫХ СУСТАВОВ

По мере того как диск в переднем комплексе позвоночника истончается, усиливается давление на места соединения суставных отростков смежных позвонков (такие места называются дугоотростчатыми суставами) в заднем комплексе позвоночника. Верхний позвонок опускается на нижний, и в результате те кости, которые должны лишь мимолетно соприкасаться, трутся друг о друга. Сначала это вызывает воспаление мягких околосуставных тканей, но со временем приводит к артритическим изменениям, поскольку стирает-

ся покрывающий кость хрящ. Изменения в дугоотростчатых суставах также нередко вызывают слабые боли в спине.

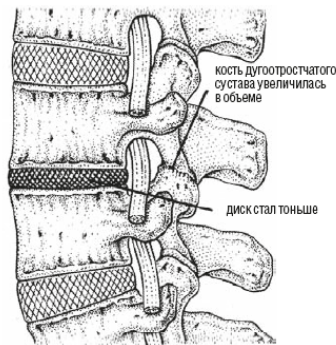


Рис. 2. Дегенеративные изменения при артропатии дугоотростчатого сустава

Стадия 3:

ОСТРАЯ ФУНКЦИОНАЛЬНАЯ БЛОКАДА ПОЗВОНОЧНИКА

Посреди движения вас неожиданно пронзает боль, как будто вашу спину раскалывают топором, подключенным к электротоку. Движение в любом направлении мучительно, тело зафиксировано в одной позе. Хотя до этого не возникало никаких болезненных симптомов, проблема обычно вызвана начавшимся разрушением диска. Даже при здоровой спине нужно напрячься, чтобы пройти уязвимую область в

начале наклона.

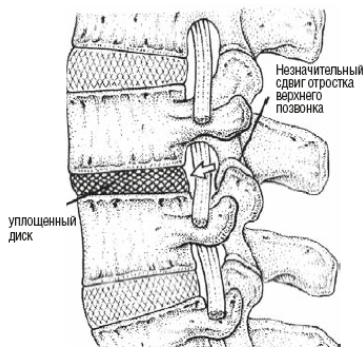


Рис. 3. Кость в дугоотростчатом суставе соскользнула при острой блокаде позвоночника

Если диск между двумя позвонками уплощился в результате дегенеративного процесса, он не сможет растягиваться с той степенью упругости, чтобы удерживать на месте все сегменты при сгибании позвоночника. Какой-нибудь из отростков верхнего позвонка может выскочить из сустава, и мышцы сразу же сократятся, защищая позвонок от дальнейшего сдвига.

Стадия 4:

ГРЫЖА МЕЖПОЗВОНОЧНОГО ДИСКА

Диск, постепенно теряя свои свойства, выпячивается, как

сдутая шина автомобиля под давлением. Фиброзное кольцо, покрывающее диск, принимает основную нагрузку на себя, и иногда оно может прорваться в точках наибольшего напряжения – обычно в одном из изгибов в заднем комплексе позвоночника. В то же время центральная часть диска (или студенистое ядро) уплотняется, вследствие чего излишняя активность при наклоне или поднятии тяжестей может привести к тому, что содержимое диска выдавится из трещины в слабом месте фиброзного кольца, травмируя расположенный рядом спинномозговой нерв и причиняя боль.

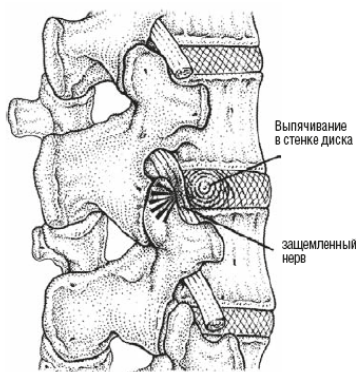


Рис. 4. Выпячивание межпозвоночного диска

Стадия 5:

НЕСТАБИЛЬНОСТЬ ПОЗВОНОЧНОГО СЕГМЕНТА

Постепенно теряя упругость, диск утрачивает способность подпружинивать позвонки, когда вы наклоняетесь. С каждым движением проблемный сегмент травмируется все сильнее, а фиброзное кольцо растягивается. Диск разрушается, и основная нагрузка приходится на другую важную структуру, соединяющую весь сегмент, – на суставную капсулу дугоотростчатого сустава.

Со временем эти капсулы также растягиваются и позвонки становятся неустойчивыми, вихляя из стороны в сторону в позвоночном столбе.

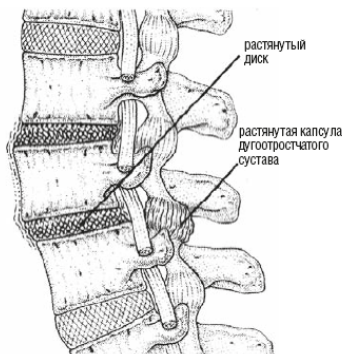


Рис. 5. Нестабильный позвоночный сегмент похож на незакрепленное звено в цепи

При сильных артритических изменениях суставных поверхностей нестабильность сегмента может начинаться с ду-

гоотростчатых суставов. Со временем пострадает и диск, поскольку растянутые связки этих суставов позволяют всему сегменту двигаться слишком свободно. Нестабильность сегмента редко является причиной болей в спине (и слава богу, потому что подобный дефект очень сложно устранить).

Что с этим делать...

Есть и хорошая новость: правильное лечение может остановить разрушительные процессы в позвоночнике и восстановить его функции почти на любой из перечисленных стадий. При лечении каждое из вышеперечисленных нарушений устраняется в обратном порядке.

Еще один положительный момент: основную часть процесса реабилитации вы можете взять на себя. Шаг за шагом, каждый раз со все меньшими болями, вы сможете выбраться из лабиринта, в котором так долго блуждали. Сначала вы вряд ли поверите в свои успехи, будете думать, что вам показилось. Затем вы станете постепенно убеждаться, что давящий на вас груз уменьшается, а движения облегчаются. Проходя мимо журнального столика в гостиной, вы на ходу возьмете с него газету, и вам не придется заранее планировать каждое необходимое для этого движение. Наконец-то вы почувствуете сладкий вкус надежды.

Конечно, путь к выздоровлению может быть очень и очень непростым, и я это четко оговариваю, когда рассказываю о самопомощи. В главах о разных расстройствах я привожу способы их лечения, а также реальные истории болезней. На практике все может протекать не так гладко, как в теории. Вы увидите, что неприятные неожиданности все же случаются, даже если лечение проходит под контролем терапевта.

Знакомясь с историями болезней самых разных людей, вы будете меньше волноваться, если что-нибудь подобное произойдет и с вами.

Очень важно понимать, как работает позвоночник, поэтому в книге механизмы его функционирования рассмотрены достаточно детально. Важно также знать, что случается, когда что-то выходит из строя. Описание конкретных симптомов (всех, какие только мне известны) каждого нарушения поможет вам разобраться, в чем заключается ваша проблема. Я также описываю собственные ощущения при обследовании спины; может быть, они не слишком важны для вас, но помогут составить общую картину. Все станет намного проще, когда вы поймете, что именно с вами происходит. Понимание – это уже половина лечения.

Цель этой книги – избавить вас от множества противоположных мнений и противоречащих друг другу советов. Однако тщательное диагностическое обследование в медицинском учреждении, своевременное обращение к квалифицированному терапевту и практическое лечение у него совершенно необходимы. Только так можно остановить разрушительный процесс. Терапевт изолирует проблемный сегмент, а затем мануально заставит двигаться ваш позвоночник, чтобы запустить процесс выздоровления. Затем вы сможете двигаться самостоятельно, растягивая одни группы мышц и укрепляя другие.

Мы обсудим также один из сложнейших вопросов: когда

в процессе лечения имеет смысл продвигаться вперед, а когда стоит притормозить. Даже терапевты расходятся относительно критериев определения таких периодов, поэтому вам необходима помощь настоящего профессионала. С другой стороны, при самостоятельном лечении у вас есть серьезное преимущество – внутренние инстинкты. Сохраняйте спокойствие, не падайте духом, старайтесь не слишком копаться в собственных ощущениях, и вы сумеете пройти этот сложный путь.

Наконец, самолечение предполагает вашу персональную ответственность за собственное здоровье. Только таким образом вы сможете вырваться из бесконечного круга походов по врачам и отказаться от пассивной роли пациента. Ваше состояние улучшается, и это целиком ваша заслуга. Более того, вы сами являетесь хозяином своей судьбы. Значит, эта книга для вас!

Глава 1

Как работает здоровый позвоночник

В этой главе описывается, как функционирует позвоночник. В некоторых разделах будут использоваться специальные термины, особенно при описании механизма сгибания и функций разных мышц, но, к сожалению, избежать этого невозможно. Нельзя понять, что вышло из строя, если не знаешь, как должно быть в норме. Главное, что эта информация даст вам возможность действовать осознанно, когда вы будете приводить свою спину в порядок.

Что собой представляет позвоночник?

Позвоночник человека похож на вертикальную гибкую колонну. Он состоит из 24 позвоночно-двигательных сегментов, расположенных друг над другом. Семь позвонков составляют шею и называются шейными (по-латыни – *cervicales*), 12 расположены в центре позвоночника – это грудные позвонки (*thoracicae*) и 5 внизу – поясничные (*lumbares*).

Основание позвоночника закреплено в крестце – цельном треугольном блоке из кости в заднем отделе таза. Внизу крестец загибается вперед под углом примерно 50° относительно горизонтали, создавая прогиб в нижней части спины; чтобы его компенсировать, позвоночник изгибается дугой.

Позвоночник поднимается из тазового отдела тремя плавными изгибами, как кобра из корзины. Его форма, напоминающая латинскую букву «S», помогает сохранять вертикальное положение тела, а изгибы выпуклостью вперед (называемые лордозами) и выпуклостью назад (называемые кифозами) относительно центральной оси тяжести составляют для позвоночника пружинящий аппарат, смягчающий толчки. И таким образом предохраняющий головной мозг от повреждений при ходьбе, беге и прыжках. Если спина идеально ровная, с хорошей осанкой, то через ухо, вершину плеча,

поясницу, коленный сустав и заднюю поверхность лодыжки можно мысленно провести прямую линию.

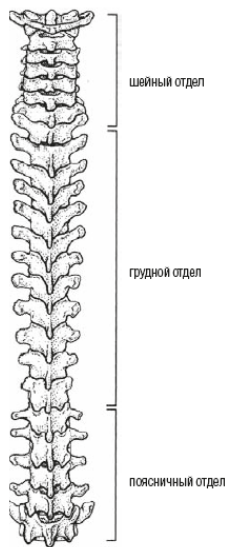

Рис. 1.1. Позвоночный столб человека состоит из 24 позвонков

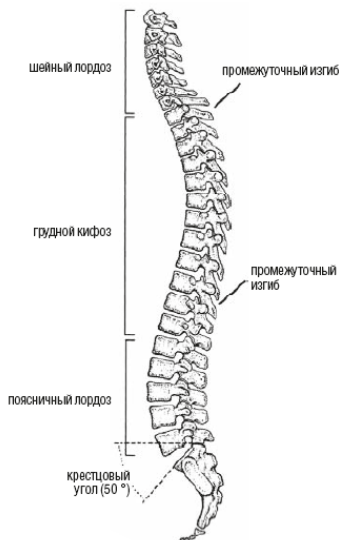

Рис. 1.2. Крестцовый кифоз обуславливает наличие других изгибов позвоночника. Крайне важно, чтобы поясничный лордоз сохранял правильный изгиб

Изгиб выпуклостью вперед в нижней части позвоночника называется поясничным лордозом. За ним следует легкий изгиб выпуклостью назад в области груди, или грудной кифоз, и еще один изгиб выпуклостью вперед в области шеи – шейный лордоз. Поясничный лордоз уменьшается при сидении и увеличивается в положении стоя.

Поддержание хорошей осанки помогает достичь двух важных целей: обеспечить правильное распределение веса

тела между передним и задним комплексами позвоночника и позволить нижней части спины сохранять легкий изгиб, принимая на себя толчки во время ходьбы.

Далее мы рассмотрим анатомическое строение позвоночника, позволяющее ему двигаться волнообразно, направляя и контролируя его движения.

Поясничные позвонки

Позвонки – это отдельные строительные блоки позвоночника. В каждом позвонке различают передний и задний отделы. Передний отдел состоит из круглого тела позвонка, по форме напоминающего катушку для ниток и предназначенного для того, чтобы позвонки легко складывались в вертикальную конструкцию. Задний отдел представляет собой дугу, которая защищает спинной мозг и служит для сочленения позвоночно-двигательных сегментов.

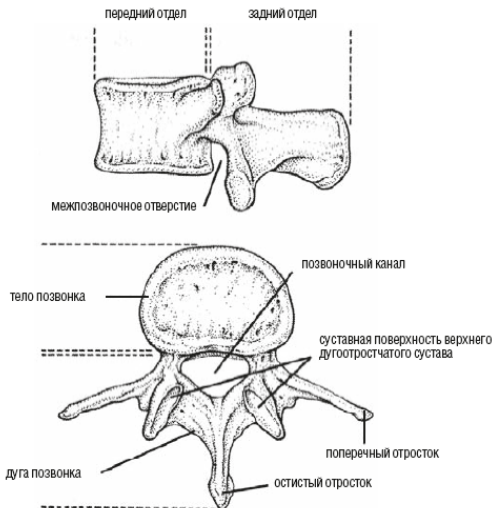


Рис. 1.3. Тело позвонка в его переднем отделе предназначено для объединения позвонков в вертикальную конструкцию, а также для того, чтобы выдерживать вес. Дуга позвонка в его заднем отделе служит для защиты спинного мозга и сочленения позвонков

Поясничный отдел позвоночника состоит из пяти позвонков. Нижний позвонок (L5) расположен на крестце, место их соединения называется пояснично-крестцовым суставом (L5 – S1). Этот отдел позвоночника подвергается наибольшим нагрузкам, поэтому с ним связано больше всего проблем. Чаще всего боли в пояснично-крестцовой области вызваны дисфункцией переднего или заднего (а иногда и обо-

их) комплексов позвоночника в этом месте.

Задний отдел представляет собой отходящую от тела позвонка костную дугу; вес тела на эту часть практически не распределяется. В положении стоя на нее приходится примерно 16 % веса тела, а в положении сидя, когда позвоночник согнут и отростки позвонка задействованы слабее, еще меньше. Если межпозвоночный диск сильно уплощился – при первичной стадии нарушения деятельности позвоночника, – на заднюю часть позвонка может приходиться намного больше веса (до 70 % всей тяжести, выдерживаемой позвоночником), что оказывает крайне разрушительное воздействие на позвоночно-двигательный сегмент.

От внешних углов дуги каждого позвонка отходят небольшие костные образования по бокам, или поперечные отростки, и остистый отросток (именно они видны под кожей как узлы в позвоночнике). Все эти костные выступы служат рычагами, к которым крепятся мышцы, ответственные за движения позвоночника.

Чтобы привести сегменты в движение, все мышцы тянут их только вниз. Это следует отметить особо, потому что сдавливание в пояснице – важнейшая причина болей в нижней части спины. Если к тому же вспомнить, сколько времени мы проводим стоя, в борьбе с воздействием силы тяжести, то можно понять, что сдавливание позвоночника обусловлено как минимум двумя причинами: нашим собственным весом, а также действием мышц, приводящих позвонки

в движение. Есть еще и третья причина – сдавливание в положении сидя.

Тела позвонков, расположенные друг над другом с «прослойкой» из межпозвоночных дисков, создают уникальную гибкую структуру для сердцевины – спинного мозга, а соединения между ними часто называют хрящевыми соединениями (синхондрозами). Костные отростки по сторонам заднего комплекса позвоночника переплетаются, создавая цепь подвижных синовиальных суставов (или прерывистых соединений костей) по всей длине позвоночника. Соединения костей двух разных типов в переднем и заднем комплексах позвоночника формируют цельный двигательный сегмент.

Межпозвоночные диски не дают позвонкам контактировать друг с другом. Диск состоит из фиброзного кольца, способного выдерживать высокое давление, и упругого студенистого ядра. Длинный позвоночный столб, образующий спинномозговой канал, с высокопрочными эластичными фиброзными прослойками прекрасно выдерживает осевую нагрузку и в то же время очень упруг, он способен выдержать почти любой вес, давящий на тело сверху.

Равномерному распределению нагрузки способствует форма тел позвонков. Они сужены посередине и расширяются к несущим тяжесть краям. В отличие от других поясничных позвонков L5 тоньше в задней части, что необходимо для формирования поясничного лордоза. Межпозвоночный диск в этом месте тоже слегка клиновидный, хотя он самый

объемный во всем позвоночнике, что позволяет ему принимать на себя вес позвоночного столба.

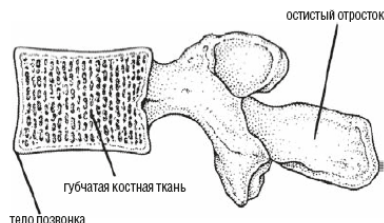


Рис. 1.4. Ячеистая структура губчатой костной ткани не позволяет кости разрушаться под давлением. Резервуар с кровью внутри позвонка позволяет амортизировать толчки

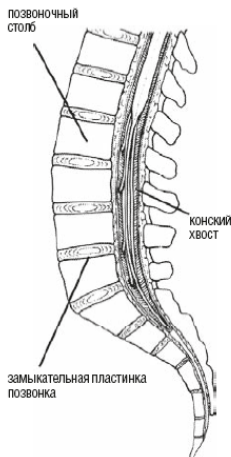


Рис. 1.5. Спинной мозг заканчивается на уровне второго поясничного позвонка (L2), а отходящие от него корешки идут дальше внутри спинномозгового канала, выходя наружу между сегментами через соответствующие межпозвоночные отверстия

Каждая «катушка для ниток» (тело позвонка) снаружи покрыта слоем твердой компактной кости, а внутри состоит из губчатой костной ткани, которая благодаря своему строению содержит богатый запас крови. Это способствует равномерному распределению нагрузки по всей кости, поглощает силу толчков, проходящих по позвонкам, и поставляет питательные вещества в межпозвоночный диск, к которому не подходят кровеносные сосуды.

Демаркационная линия между позвонком и поверхностью межпозвоночного диска называется замыкательной пластинкой позвонка. Это тонкая хрящевая прослойка миллиметровой толщины. Хотя между замыкательными пластинками смежных позвонков расположен смягчающий толчки диск, это самая уязвимая часть позвоночника. Каждая замыкательная пластинка похожа на хрупкую мембрану между двумя громадными наполненными жидкостью структурами: телом позвонка с одной стороны и межпозвоночным диском с другой, – и при сильном толчке она деформируется.

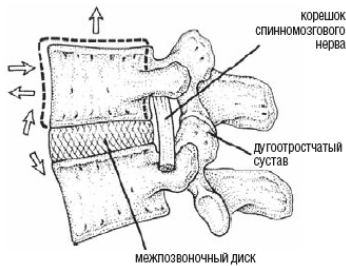


Рис. 1.6. Тела позвонков поворачиваются на межпозвоночных дисках, а дугоотростчатые суставы в заднем комплексе позвоночника действуют как своеобразные «направляющие», контролирующие движение

Иногда в результате толчка на замыкательной пластинке может образоваться разрыв, как если бы лопнула натянутая на барабан кожа.

Губчатая костная ткань внутри тела позвонка напоминает решетку из распорок и перекладин – своеобразные строительные леса. Ее трехмерная структура не дает верхней поверхности тела позвонка вогнуться, а боковым – провалиться внутрь, как в смятой картонной коробке. Это делает кость легкой и в то же время достаточно прочной. Если бы тела позвонков были цельными, нашему позвоночнику было бы значительно сложнее работать. Кроме того что наши кости попросту раскололись бы на куски под давлением, мы вряд ли смогли бы вообще двигаться из-за огромного веса.

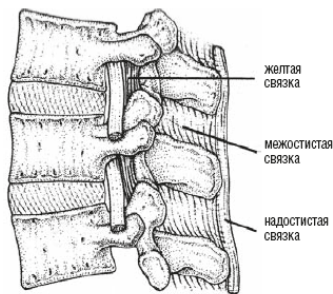


Рис. 1.7. Задний связочный аппарат сильнее всего натянут, когда спина округлена; именно поэтому мы должны поднимать тяжести с округленной спиной

Когда позвонки размещены друг над другом, их дуги образуют полую трубку внутри позвоночника, или спинномозговой канал. В нем расположен уязвимый спинной мозг – важная часть центральной нервной системы, – свисающий, как длинная коса, от основания головного мозга. По всей длине от него во все стороны ответвляются нервные волокна, образуя корешки спинномозговых нервов. Сам спинной мозг завершается на уровне второго поясничного позвонка, а отходящие от него корешки свисают внутрь спинномозгового канала наподобие прядей конского хвоста (отсюда и латинское название *cauda equina*, или конский хвост), выходя наружу между сегментами через соответствующие межпозвоночные отверстия.

Если роль переднего комплекса позвоночника очевидна – это стойка, выдерживающая вес нашего тела, – то функции заднего комплекса более сложны. Помимо защиты спинного мозга задний комплекс позвоночника выполняет еще две важные задачи: контролирует движение позвонков и скрепляет сегменты, не позволяя им соскользнуть друг с друга.

Связки позвоночника

Связки позвоночника – очень важная дублирующая система, соединяющая отдельные сегменты позвоночника. Они, наряду с соединениями костей и мышцами, контролируют движения позвоночника и при необходимости ограничивают их. Наиболее важными являются желтые, межостистые и надостистые связки, формирующие задний связочный аппарат. Они создают цепь усиленных фиброзных тяжей, соединяющих костные структуры заднего комплекса позвоночника и укрепляющих капсульные связки. Вся система приходит в действие, когда мы пытаемся что-то поднять.

Желтая связка – это толстая короткая связка, покрывающая переднюю часть дугоотростчатых суставов каждого сегмента. Ее гладкая поверхность выстилает заднюю часть спинномозгового канала, внутри которого находятся нежные нервные ткани.

В здоровой желтой связке гораздо больше мышечной ткани (80 % эластина), чем фиброзной (20 % коллагена), то есть

это весьма «мускулистая» связка. Спереди дугоотростчатые суставы покрыты желтой связкой, а сзади – многораздельной мышцей (с которой вы еще не раз встретитесь в этой книге). Эти «мышцы» обеспечивают движение сегмента вперед и контролируют его. Они также защищают от растяжения дугоотростчатые суставы – именно те структуры позвоночника, которые чаще всего выходят из строя. Связки, как часовые, стоят спереди и сзади, решая, насколько можно дать суставам раздвинуться, чтобы спина согнулась.

Обе эти связки одинаково важны для сгибания: через суставы они сдавливают пространство между позвонками сзади, сжимая диск. Это подготавливает диск к напряжению и таким образом предотвращает нежелательное вливание сегмента при движении позвоночника. Это очень важная функция. В главе 4 я расскажу вам, какие здесь бывают сбои. Если спина начинает сгибаться еще до того, как многораздельная мышца выработала достаточную сдерживающую силу, – так бывает, если мы наклоняемся с расслабленными мышцами живота и прямой (не округленной) спиной, – позвонок может выскочить из сустава.

Функции межостистой и надостистой связок не столь существенны. Их роль – создавать прочное связочное крепление вдоль заднего комплекса позвоночника, когда нижняя его часть согнута. Именно поэтому важно уметь правильно поднимать тяжести. Межостистая связка находится между остистыми отростками позвонков, а ее волокна расположены

так, что не дают позвонкам разойтись. Надостистая связка проходит по верхушкам остистых отростков и не позволяет им выворачиваться наружу. Между позвонками от L5 до S1 надостистой связки нет, возможно, потому, что ее функции выполняет мощная подвздошно-поясничная связка.

Подвздошно-поясничная связка обеспечивает крепление для основания позвоночника. Это широкая и довольно толстая фиброзная лента в форме звезды, проходящая от внутренней части каждой половины таза вверх к самым нижним позвонкам, прикрепляясь к двум огромным поперечным отросткам, которые изгибаются навстречу ей, как бивни слона.

Стоит отметить, что поперечные отростки позвонка L5 имеют пирамидальную форму с широким основанием; к ним крепятся два мощных тяжа подвздошно-поясничной связки, усиливая таким образом соединение основания позвоночника с крестцом. Хотя это очень удобно для крепления связки, такое основание немного перекрывает диаметр межпозвоночных отверстий – двух небольших прорезей под поперечными отростками каждого сегмента, через которые проходят нервные корешки. Если вспомнить, что корешки позвонка L5 – самые толстые, то легко понять, почему они так подвержены воспалительным и патологическим процессам, поражающим передний либо задний комплекс позвоночника (а иногда и оба) на пояснично-крестцовом уровне.

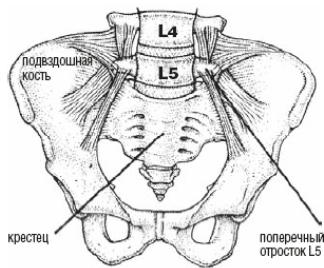


Рис. 1.8. Подвздошно-поясничная связка соединяет основание позвоночника с крестцом

Длинный позвоночный столб, состоящий из тел позвонков, напоминающих катушки для ниток, спереди и сзади усилен двумя похожими на ремни связками – передней и задней продольными связками. Передняя продольная связка – самая мощная в нашей спине; соединяя передние поверхности тел позвонков, она не дает позвоночнику слишком сильно прогибаться. Она также не позволяет нижнему отделу позвоночника чрезмерно изгибаться вперед в лордозе, когда мы поднимаем тяжести.

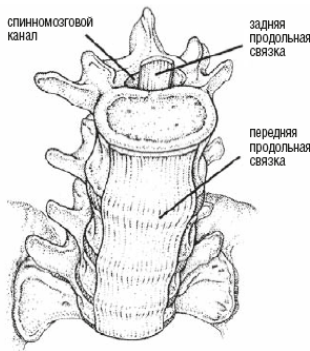


Рис. 1.9. Передняя и задняя продольные связки стягивают передние и задние поверхности тел позвонков, создавая своеобразную «смирительную рубашку» из связок

Задняя продольная связка проходит по задним отделам тел позвонков, соединяя задние поверхности межпозвоночных дисков благодаря перекрестному переплетению волокон, усиливающему их задние стенки. Нужно заметить, что она может быть поражена в случае грыжи межпозвоночного диска (см. главу 5). Эта связка, в отличие от остальных, хорошо иннервирована и чрезвычайно чувствительна к растягиванию выдавливающимся веществом межпозвоночного диска.

Межпозвоночный диск

Упрощенно говоря, движения позвоночника — это главным образом наклоны во всех направлениях тел позвонков, расположенных на межпозвоночных дисках. Эти движения

контролируются задним комплексом позвоночника.

Межпозвоночные диски – это прокладки, жизненно необходимые нашему позвоночнику. Благодаря высокому внутреннему давлению они раздвигают позвонки и в то же время соединяют их. Диск почти не поддается сжатию. Для наглядности представьте, что вы стоите на широкой доске на большом надувном мяче. Именно благодаря дискам движения позвоночника становятся более непринужденными и плавными.

Каждый диск состоит из полужидкого ядра и прочной сетчатой стенки, или фиброзного кольца. Кольцо, в свою очередь, состоит приблизительно из 12 тонких слоев (пластинок). При сгибании позвоночника волокна пластинок идут в диагонально противоположных направлениях. Таким образом создается прочная многослойная сетка в форме кольца, расположенная по краю диска и надежно прикрепленная к верхнему и нижнему позвонкам. Фиброзное кольцо не только соединяет позвонки, но и держит ядро под давлением.

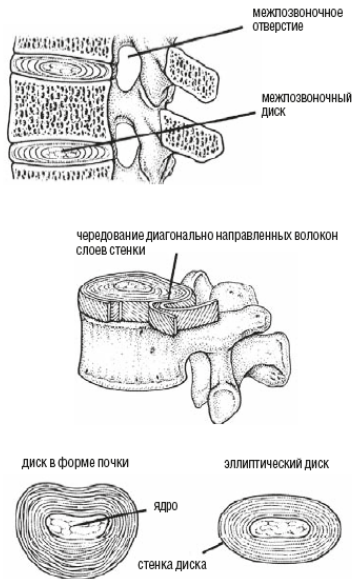

Рис. 1.10. Каждый диск состоит из студенистого ядра, похожего на перламутр, и прочной многослойной стенки, которая держит ядро под давлением и соединяет позвонки

Пластинки на задней части диска тоньше, они плотнее прижаты друг к другу. Это дает возможность позвонкам свободнее расходиться, чтобы позвоночник мог согнуться вперед, но это же и ослабляет их, создавая опасность того, что при слишком свободном наклоне кольцо может разорваться.

Диск позвонка L5 обычно имеет форму почки, более длинная боковая сторона остается незащищенной, из-за чего

укрепляется задняя стенка. К сожалению, такой диск сильнее травмируется в местах изгиба на задней поверхности, когда нагрузка при поворотах спины передается на диск. Позднее я расскажу вам, как именно поднятие тяжестей приводит к разрушению стенки в этих местах.

Ядро диска имеет уникальную молекулярную структуру, обеспечивающую всасывание жидкости, чтобы сохранять воду под давлением. (Если поместить здоровое ядро диска в блюдо с водой, оно разбухнет и увеличится в три раза.) Такая мощная всасывающая сила позволяет поддерживать высокое давление в ядре, и оно не сплющивается и не высыхает под действием постоянных нагрузок, как это произошло бы с обычной губкой.

У молодого человека ядро диска состоит из воды почти на 90 %, но с возрастом оно слабее удерживает воду. Но в любом случае активное всасывание воды создает сильное давление внутри диска. Это не только не дает ему сплющиться, но и выталкивает стенки диска наружу – оригинальное инженерное решение, очень полезное для позвоночника. Сопротивление стенок, противостоящих внешним силам, делает их более прочными и придает каждому связующему звену между позвонками эластичность. Так усиливается каждый сегмент, и позвоночник остается упругим по всей длине.

В физике диск, функционирующий таким образом, называется гидравлическим мешком. Давление на содержащуюся в нем жидкость равномерно распределяется наружу по всем

направлениям. Для позвоночника это очень важно, и содержание жидкости в диске имеет решающее значение для его нормального функционирования.

Упругость позвоночника очень важна для поддержания вертикального положения тела. «Мешки» с жидкостью в положении стоя сдавливаются еще сильнее, превращая позвоночник в пружину, мгновенно разгибающуюся после наклона. Именно за счет упругости человеческий позвоночник может быть таким длинным и тонким. В противном случае бы потребовались огромные и мощные мышцы, способные разогнуть нас после наклона.

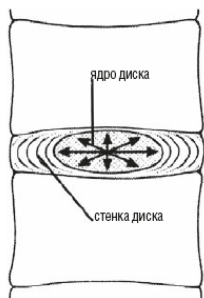


Рис. 1.11. Ядро диска функционирует как гидравлический мешок, равномерно распределяя давление по всем направлениям

Но у вертикальной позы есть и свои недостатки. Сегменты в самом низу позвоночника разрушаются под его собствен-

ным весом. Давление на нижнюю часть позвоночника – основная причина болей в пояснично-крестцовой области.

Движения позвоночника

Движения позвоночника – это комбинация скольжения, наклонов и поворотов, хотя каждый отдельный позвонок вносит в них очень малую лепту. Однако их взаимное расположение приводит в конечном итоге к невероятной подвижности в широком диапазоне. Именно благодаря строению позвоночника мы можем отклониться назад, проходя под планкой в танце лимбо¹, или подстричь ногти на ногах. Ну, может, это не всем под силу, но, по крайней мере, большинству.

Скольжение – самое ограниченное из всех движений позвоночника. Верхний позвонок может скользить крест-накрест (вперед-назад или из стороны в сторону) относительно нижнего, но диапазон этих движений совсем незначительный. Скольжение – это скорее вспомогательное движение, позволяющее позвонку принять наилучшую позицию для основного движения; оно как бы подготавливает позвонки к более опасным движениям – наклонам и поворотам.

Когда мы наклоняемся, чтобы достать руками до пальцев ног, каждый из позвонков поочередно двигается вперед, надавливая на нижний позвонок и приводя вышележащий

¹ Популярный танец, в котором танцующие должны выгибаться назад все ниже и ниже, проходя под планкой, которая каждый раз опускается. – *Прим, перев.*

позвонок в наилучшее положение для наклона. Скольжение придает движениям всех живых существ характерную плавность (вспомните бегущего гепарда). Без него все движения становятся резкими и дергаными, а не плавными и широкими. В суставах старушки, дрожащей походкой идущей по дорожке, почти не происходит скольжения.

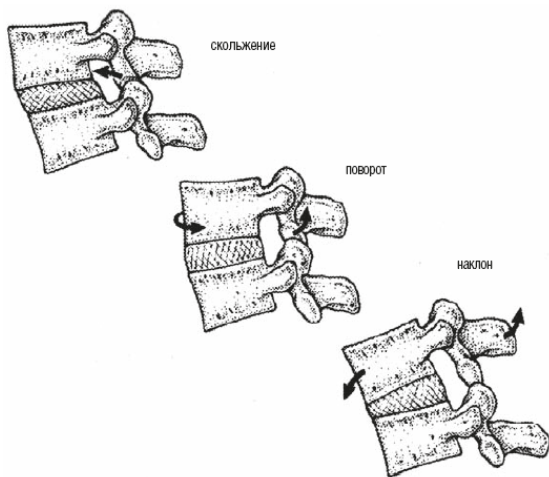


Рис. 1.12. Каждый позвонок может в незначительной степени скользить, поворачиваться и наклоняться, но движение позвоночника в результате их совместных усилий поистине грандиозно

Важно, чтобы позвонок мог скользить в любом диапазо-

не; именно так происходит у людей со здоровым позвоночником. Слишком большая или, наоборот, ограниченная амплитуда скольжения может привести к самым печальным последствиям. Стоит отметить, что именно неправильное скольжение чаще всего является исходной точкой дальнейших дегенеративных изменений в позвоночнике. Хотя вы сразу этого не заметите, однако почувствуете, что спина зажата, более ограничена в своих движениях, которые даются со все большим трудом, – подобные ощущения вызваны именно недостаточностью вспомогательного движения. Иными словами, вы сразу почувствуете себя скованным и постаревшим.

Другая крайность – нестабильность сегмента позвоночника, вызванная чрезмерным скольжением. Она становится очевидной при наклоне, когда верхний позвонок соскальзывает на нижний. Обычно это называют нестабильностью сегмента, исходная причина которой – в ограничении подвижности позвоночного сегмента. Для нестабильности, в отличие от тугоподвижности, характерна полная дегенерация двигательного сегмента. Именно этому и посвящена вся моя книга.

При нормальной подвижности сегмента все позвонки поворачиваются на дисках, содержащих внутри жидкость, а фиброзные стенки дисков удерживают их на месте. Когда верхний позвонок смещается относительно центральной оси, фиброзное кольцо напрягается и тормозит движение.

При наклоне вступает в действие еще один тормоз – давление жидкости ядра диска.

Конец ознакомительного фрагмента.

Текст предоставлен ООО «ЛитРес».

Прочитайте эту книгу целиком, [купив полную легальную версию](#) на ЛитРес.

Безопасно оплатить книгу можно банковской картой Visa, MasterCard, Maestro, со счета мобильного телефона, с платежного терминала, в салоне МТС или Связной, через PayPal, WebMoney, Яндекс.Деньги, QIWI Кошелек, бонусными картами или другим удобным Вам способом.