

И. Зимин, Л. Орехова, Р. Мусаева

# ИЗ ИСТОРИИ ЗУБОВРАЧЕВАНИЯ

*или Кто лечил зубы российским  
монархам*



**Игорь Викторович Зимин  
Р. Мусаева  
Людмила Юрьевна Орехова  
Из истории зубоврачевания,  
или Кто лечил зубы  
российским монархам**

*Текст предоставлен правообладателем  
[http://www.litres.ru/pages/biblio\\_book/?art=5828276](http://www.litres.ru/pages/biblio_book/?art=5828276)  
Из истории зубоврачевания, или Кто лечил зубы российским  
монархам.: Центрполиграф; Москва; 2013  
ISBN 978-5-227-04383-2*

**Аннотация**

Перед вами продолжение серии о жизни правителей России. В книге затрагивается такая деликатная область, как состояние здоровья первых лиц государства. Перед лицом болезни все равны, и никто, ни царь, ни его слуга, не застрахован от беспощадной зубной боли... Книга разделена на две части: первая – краткий экскурс в историю зубоврачевания. К сожалению, зубная боль сопровождает человека во все времена и практически не обходит никого, но долгое время лечение и протезирование могли позволить себе лишь сильные мира сего, о чем достаточно подробно и рассказывают авторы. Вторая часть книги посвящена

непосредственно лечению российских монархов: Екатерина II, Александр I и Николай I, Александр II и Александр III, а также Николай II и его семья. Большое количество иллюстративного материала и живой язык авторов делают чтение этой книги весьма занимательным.

# Содержание

Введение	5
Глава 1	32
Древний Египет и Месопотамия	40
Древняя Индия, Китай и Япония	62
Древняя Греция и Рим	78
Конец ознакомительного фрагмента.	82

**И. Зимин, Л.  
Орехова, Р. Мусаева**  
**Из истории**  
**зубоврачевания,**  
**или Кто лечил зубы**  
**российским монархам**

**Введение**

Стоматологическая составляющая в истории человечества была всегда весьма значимой. Зубная боль, сводящая с ума, буквально не дающая жить, могла и может застигнуть человека в любом возрасте.

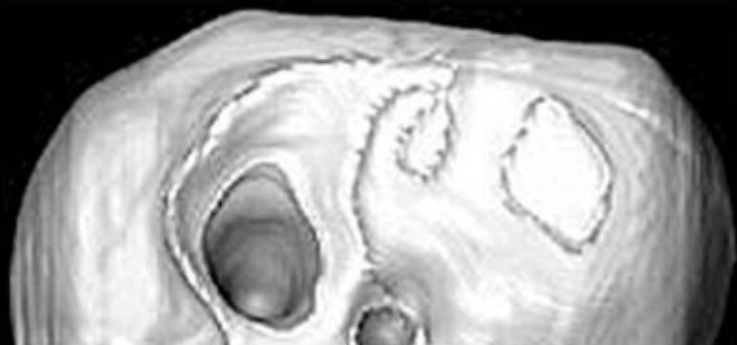
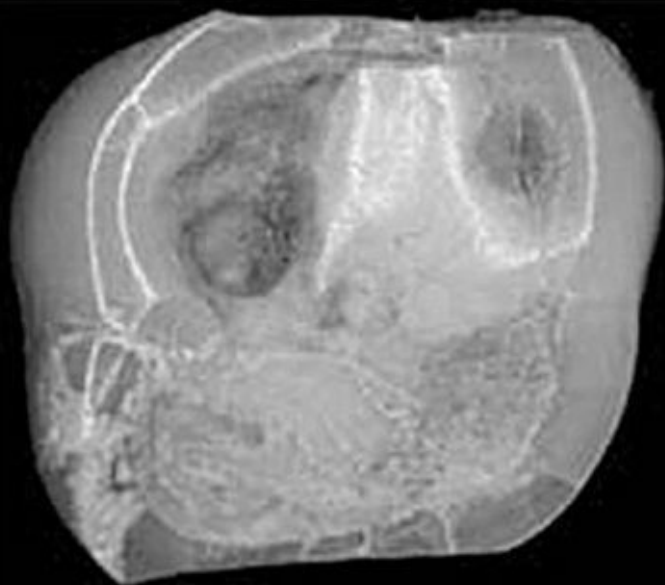Говоря о возрасте, следует иметь в виду такой фактор, как продолжительность жизни в различные цивилизационные эпохи. Понятно, что время жизни палеолитических охотников и время жизни бургеров второй половины XIX в. серьезно различались. Средняя продолжительность жизни в эпоху палеолита не превышала 30 лет. До 50 лет (и более) дожи-

вали в исключительных случаях<sup>1</sup>. У упомянутых охотников шансы «испортить себе жизнь» плохим уходом за полостью рта были минимальны. Зато шансы погибнуть от клыков пещерного медведя или саблезубого тигра – вполне реальны. Но и тогда, как свидетельствуют археологические находки, кариес, как говорится, «никто не отменял».

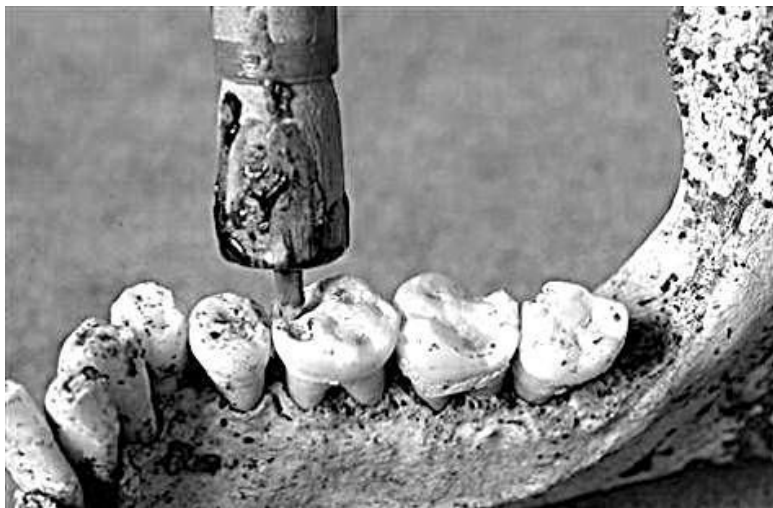При всех опасностях жизни палеолитических охотников и тогда зубная боль была столь свирепа, что проблему как-то пытались решать. Открытия археологами останков людей времен палеолита свидетельствуют о необычайно ранних опытах зубоврачебного вмешательства. По крайней мере эксперты свидетельствуют, что некоторые углубления в зубах охотников времен палеолита могли образоваться только в результате механического вмешательства.

---

<sup>1</sup> Сорокина Т.С. История медицины. М., 2004. С. 17.



*Кариозный зуб, обнаруженный в Пакистане, со следами сверления, проведенного 9000 лет назад*



*Реконструкция. Устройство для сверления зуба с кремневым бором. Основой механизма стало хорошо освоенное устройство для разжигания огня*

Об этом свидетельствуют находки археологов в Пакистане (Roberto Macchiarelli). Им удалось обнаружить в этой стране в местечке Мегара 11 зубов (из 4000 обследованных), имевших следы стоматологического вмешательства, от ске-



летов четырех женщин, двух мужчин и трех людей, пол которых определить не удалось. Подчеркнем, что только 11 зубов имели признаки такого вмешательства из обследованных 4000, что составляет мизерную величину в 0,2 %.

Исследования зубов со следами стоматологического вмешательства показали: сверление было выполнено на живых людях, продолжавших жить и после упомянутой процедуры. Маловероятно, что отверстия эти просверлили в декоративных целях, так как все зубы со следами неолитической «бормашины» находились глубоко во рту. По мнению исследователей, эта работа была сделана, чтобы ослабить боль, так как четыре из найденных зубов показали признаки разрушения, а челюсть одного человека – следы обширной инфекции. Один из древних пациентов имел три просверленных зуба, а другой – один зуб, который сверлили дважды. Отверстия имеют диаметр от 1 до 3 миллиметров и глубину от 0,5 до 3,5 миллиметров. При таких параметрах сверление вызывало, очевидно, сильную боль.


Впрочем, к боли тогда относились немного иначе, чем сегодня. На участке раскопок археологи нашли вместе с бусинками из кости, ракушек, бирюзы и кремниевые «сверла».

Авторы исследования полагают, что умение создавать крошечные сверла древние «дантисты» позаимствовали у создателей украшений. Отметим, что эта связь «ювелиров» и «стоматологов», обозначившаяся столь рано, устойчиво сохранялась и в последующие исторические эпохи.



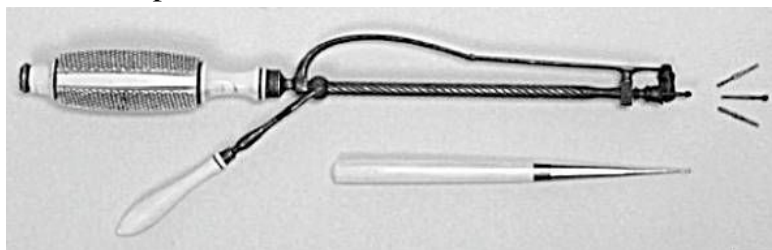
*Стоматологический бор времен палеолита. Реконструкция. Пакистан. 9000 лет назад*

В качестве примитивного бора, видимо, использовалось хорошо освоенное устройство для разжигания огня, которым до сих пор пользуются индейцы на берегах Амазонки. Исследователи реконструировали такой «бор» и попытались повторить сверление зуба. Опыт оказался удачным.



*Конструкция зубного бора из книги Пьера Фошара.  
XVIII в.*

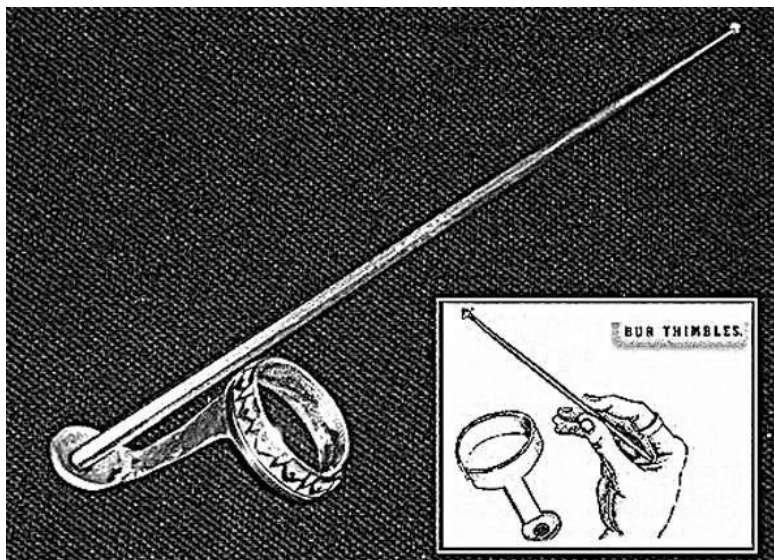
Отметим, что принцип умножения крутящего момента бора с помощью бечевки использовался в зубоврачевании очень долго. В книге Пьера Фошара, изданной во второй четверти XVIII в., фактически приведена та же самая конструкция, только в более компактном и технологичном ее варианте. Даже во второй половине XIX в. в ручных борах использовался принцип «архимедова винта», пока не появились первые конструкции ножных (механических) и электрических боров.



*Ручной зубной бор («Архимедов бор», ручка из слоновой кости). Сер. XIX в.*

По мере развития цивилизации продолжительность жизни людей увеличивалась, менялось качество жизни, и то, что


было нормально и приемлемо в начале, постепенно уходило в прошлое. Поэтому уже в древнейших культурах здоровые зубы стали выполнять роль некоего *многогранного индикатора*.



*Бормашина «Вращающийся палец». 1870 г. Инструмент крепился на пальце, и дантист крутил бор руками так быстро, сколько имел навыка и сил*

Во-первых, здоровые зубы служили одним из *индикаторов хорошей физической формы*. Поэтому у многих народов при формировании региональных канонов красоты внешний

вид зубов играл важнейшую роль. Особенно этот фактор был важен для женщин, стремившихся подчеркнуть свое хорошее здоровье для реализации своих матримониальных планов. Например, в Европе у женщин очень рано сформировался стандарт «сахарных зубов». Именно с этим фактором, а не со стремлением соблюдать некие стандарты гигиены полости рта, связано распространение практики чистки зубов различными составами, стремление каким-то образом нейтрализовать запах изо рта и т. д.



*Копия этрусского протеза 1-е тыс. до н. э. Европа. 1901–1930 гг.*

Вождь племени, в силу тех или иных причин лишившийся

зубов, подсознательно воспринимался, как старик, которого пора менять на Олимпе власти.



*Копия этрусского протеза 1-е тыс. до н. э. Европа. 1901–1930 гг.*

Поэтому уже в Древнем Египте и у этрусков на территории современной Италии появились зубные протезы. Ряд исследователей утверждает, что жевать ими было невозможно, поэтому протезы только декорировали утраченные зубы и подчеркивали социальный статус, но не выполняли какие-либо функциональные задачи. Зубные протезы, в изготовлении которых рано стали применять пластичное и не да-

ящее побочных эффектов золото, использовались преимущественно для того, чтобы скрыть отсутствие зубов. Поэтому упомянутое золото, да и сами протезы, служили наглядным символом власти и богатства.

Известны времена, когда изъеденные кариесом зубы считались символом материального благополучия, поскольку только состоятельные люди могли есть такое количество сладкого, что платой за это становился кариес. Связывают эту моду с эпохой великих географических открытий XVI в., когда в Европу хлынул тростниковый сахар. В качестве примера, как правило, приводится английская королева Елизавета I (1533–1603), с молодых лет имевшая очень плохие зубы. Настолько плохие, что во время церемоний, на которых она должна была только присутствовать, ей укладывали на зубы кусочек белого полотна, имитируя здоровые зубы.



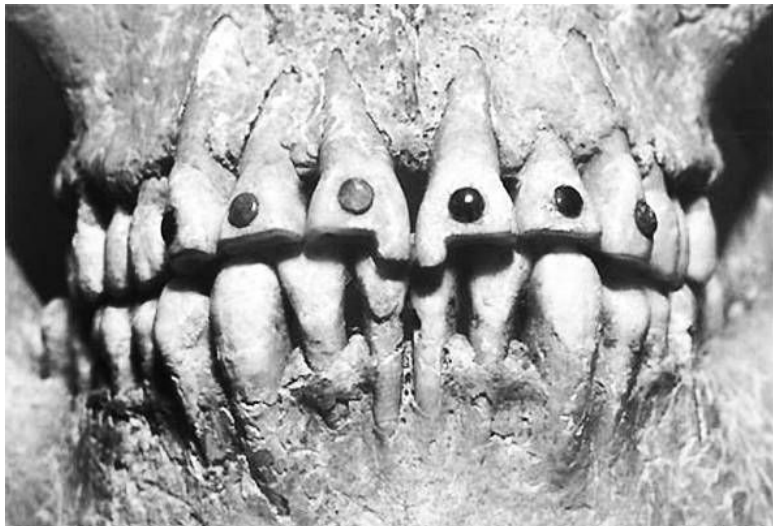


*Английская королева Елизавета I. Около 1575 г.*

Мемуаристы оставили множество описаний внешности королевы Елизаветы I, подчеркивая при этом, как правило, ее плохие зубы. Например, французский посол, описывая внешность Елизаветы, пребывавшей в уже преклонном возрасте, писал: «Что касается ее лица, то на нем сказывается весь ее возраст. Оно длинно и тонко, ее зубы очень желты и неровны, по сравнению с тем, какими они были прежде. Говорят, что на левой стороне их меньше, чем на правой. Многие из них отсутствуют, так что ее трудно понять, когда она быстро говорит»<sup>2</sup>.

---

<sup>2</sup> Valvin E. Ring Dentistry. An illustrated history. New York: Abrams, 1985. P. 140.



*Косметическая стоматология. Центральная Америка.  
Цивилизация майя. IX в. н. э.*

Впрочем, королева сделала свои стоматологические проблемы некой модой, введя кариозные зубы в моду. Такое в истории моды бывало не единожды. Так, по преданию, «мушки» (круглые кусочки ткани, вырезанные из черной тафты) появились на лице аристократок XVIII в. благодаря британской герцогине Ньюкасл, которая заклеивала ими прыщи на лице, превратив «мушки» в модные искусственные родинки, оттенявшие белый цвет лица.

Во-вторых, здоровые зубы очень рано стали *индикатором*

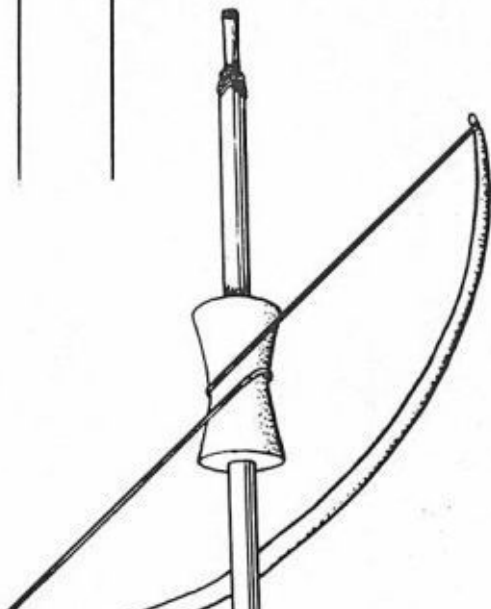
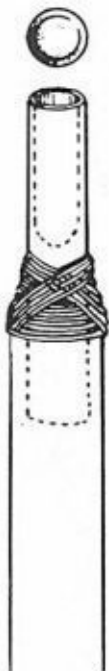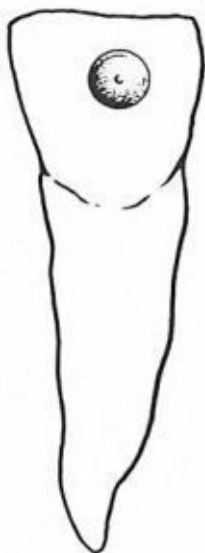определенного *социального статуса*.

Зубы в буквальном смысле показывали, какое место занимал тот или иной человек в социальной структуре общества<sup>3</sup>. С одной стороны, «золотая улыбка» свидетельствовала о богатстве, власти и влиянии, а, например, стертые, неухоженные зубы свидетельствовали о низком статусе человека. Дело в том, что на заре человеческой истории характер питания разных социальных слоев очень отличался (впрочем, как и сегодня). В результате мука грубого помола, содержащая многочисленные включения каменной крошки от мельничных жерновов, стачивала зубы у питавшихся ею бедняков, формируя феномен «съеденных зубов». Более состоятельные слои населения дольше сохраняли здоровые зубы, используя более качественную муку.

В-третьих, зубы могли просто *украшать* человека. Поэтому начало *косметической стоматологии* восходит к самым ранним этапам цивилизации. С косметической стоматологией тесно связаны традиции, длительное время бытовавшие у народов Центральной и Южной Америки, которые активно применяли различные методики «украшения» зубов – зубо-декоративную пластику. Вот уж буквально – «Красота требует жертв...».

---

<sup>3</sup> Так, до настоящего времени в восточных регионах сохранилась традиция, когда молодые люди из состоятельных семей с хорошими зубами закрывают зубы золотыми коронками, демонстрируя тем самым статус и богатство семьи.



## *Реконструкция инструментария майя, необходимого для косметической стоматологии*

Любопытна техника подобных косметологических операций. Исследователи выяснили, что майя помещали драгоценные камни в тщательно подогнанные под их форму выемки в зубах. Эти выемки вытачивались в зубах живых людей с помощью трубочки, изготовленной из нефрита, позже индейцы стали пользоваться медными трубочками. Вне всякого сомнения, подобные операции были весьма болезненными. Вероятнее всего, боль снималась препаратами коки, столь распространенными в Центральной и Южной Америке. Трубочку прокатывали между ладонями или с помощью веревки, добавляя под рабочую плоскость жидкий раствор кварца, замешанный на воде; он, действуя как абразив, постепенно проникал через эмаль в тело зуба, формируя необходимую для инкрустации выемку.


Точность подгонки выемки под камень (или наоборот) была столь высока, что камни, инкрустированные в зубы, остались на месте спустя многие тысячелетия. Драгоценные и полудрагоценные камни укреплялись в выемках с помощью цемента, основой которого преимущественно являлся фосфат кальция. Вместе с тем исследования выявили, что в цементе имелись и мельчайшие крупинцы кремния, являвшиеся либо составной частью цемента, либо остатками аб-

разива<sup>4</sup>.

Следует отметить и то, что при наличии такой изощренной техники декоративной стоматологии никаких следов лечения зубов исследователями выявлено не было.

---

<sup>4</sup> *Valvin E. Ring Dentistry. An illustrated history. NewYork: Abrams, 1985. P. 18.*



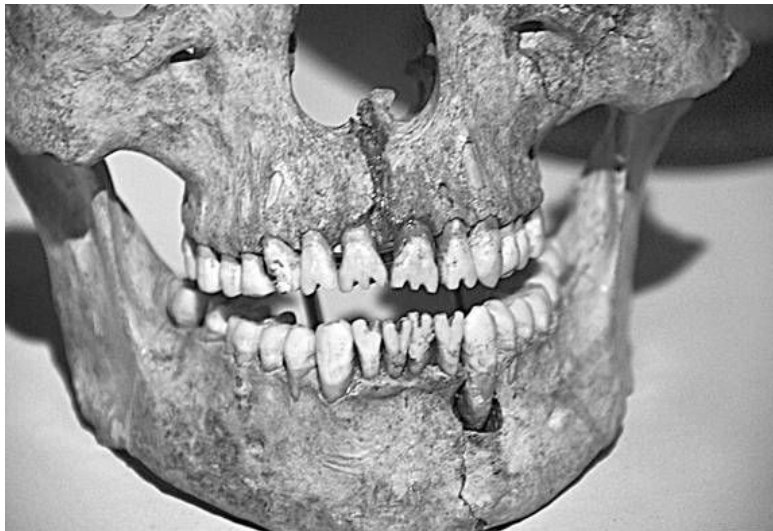

## *Методика инкрустации зуба индейцами майя*

Поэтому декоративное украшение зубов, наряду с косметологической составляющей, вероятнее всего, имело и религиозную подоплеку. Для цивилизации майя были характерны сложные религиозные церемонии, и, вероятно, частью «декоративного оформления сценария» этих церемоний являлись зубы жрецов, украшенные инкрустированным в них жадеитом, нефритом и бирюзой.

Впрочем, бывало и так, когда функции демонстрации социального статуса тесно связывались с представлениями о красоте. Так, археологи не единожды отмечали факт наличия искусственных зарубок (черточек) на зубах в захоронениях викингов. Ряд исследователей считает, что у викингов имелась традиция отмечать число одержанных побед на полях сражений, делая зарубки на зубах в соответствии с числом убитых им врагов (в XX в. эта традиция трансформировалась в зарубки на прикладах снайперских винтовок или звездочки на бортах истребителей).





*Использование методик косметической стоматологии. Пропилка зубов в форме «пилы». Центральная Америка. Цивилизация Майя*

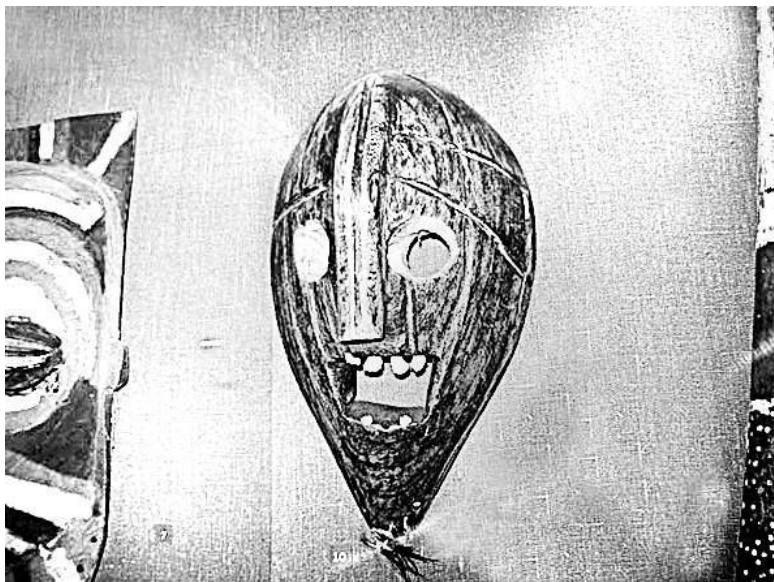
Эти методики были, несомненно, болезненными, поскольку сохранились артефакты, где мы можем видеть подпиленные зубы, которым предавали сходство с зубами того или иного тотемного племенного животного. Например, зубам могла придаваться форма «зубов крокодила». В самом «щадящем» варианте зубы выделялись темной краской: «украшая» лицо, она одновременно маскировала имеющиеся

ся дефекты зубов. Вариантов косметической стоматологии у неевропейских народов имелось множество.

Эта косметическая стоматология была также средством племенной идентификации или служила частью «декоративного оформления» различных примитивных религиозных культов. Малазийцы подпиливали зубы, придавая им острый вид, чтобы походить при оскале на собак, поскольку считали, что именно от собак они начали свой род. А на острове Шри-Ланка женщины заостряли свои резцы, как у акул. Индейцы майя в Центральной Америке примерно тысячу лет назад украшали себя, стачивая зубы до формы треугольника. Они же подпиливали зубы, придавая им пилообразную форму. Дусуны (о. Борнео) стачивали свои зубы при помощи камня до корня. У сенегалок, начиная с самого раннего детства, вытягивали передние зубы до поразительных размеров. У народов юин (северо-восток Австралии) старейшинам племени выбивали передние зубы или вытачивали выемки и узоры в виде украшения на зубах. Ботаки (о. Суматра) высверливали в передних зубах отверстия, дополняя их кружочками из меди, золота или перламутра. На острове Борнео просверливали каждый зуб и вставляли в него медный гвоздь со звездообразной или круглой головкой. Племена Океании, как и африканские народы, выламывали нижние резцы у своих шести-семилетних детей, полагая, что этим демонстрируют различие между человеком и животным. На острове Ява была мода стирать эмаль с наружной поверхности зубов.

Крайне болезненная практика удаления одного или нескольких резцов часто становилась элементом обряда инициирования юноши, становясь своеобразным посвящением его во взрослые члены племени. Важной частью этих обрядов становилась демонстрация личной храбрости и умения переносить боль. Зубы «удаляли» разными способами, от очень жестких, когда их просто выбивали, до щадящих, когда зуб старались раскачать до такой степени, чтобы его можно было удалить с помощью примитивных приспособлений. Напомним и о том, что долгое время в Европе золотая фикса (золотая коронка на зубе) была признаком принадлежности к преступному миру.

Различные декоративные стоматологические манипуляции носили символический характер, их связывали с лунной магией и применяли на церемониях посвящения во взрослые члены племени при достижении половой зрелости или иных торжественных событиях. На Новой Гвинее существовал обычай спиливать зубы девушкам в знак совершеннолетия, а в Африке выбивали зуб у невесты в день свадьбы или по иным значимым причинам. Человеческими зубами декорировались фигурки первобытных божеств.



*Маска шута султана Кизибы. Танзания. Дерево. Человеческие зубы. Кунсткамера*

Можно утверждать, что и ныне здоровые зубы или зубной декор, как и в прежние времена, выполняют свои репрезентативные и иные социальные функции в социуме, но уже с учетом достижений современной декоративной стоматологии, использующей драгоценные металлы, сапфиры, бриллианты и их имитацию (стразы, скайсы и другие современные

материалы)<sup>5</sup>.

Необходимость решения возникающих стоматологических проблем достаточно рано привела к появлению профессиональной касты людей, обладавших навыками для совершения зубоврачебных и иных манипуляций. Эти ранние «стоматологические методики» нарабатывались исключительно эмпирическими методами. Данная традиция вполне укладывалась в рамки народной медицины, включавшей достаточно широкий спектр манипуляций – от психо-эмоционального воздействия с использованием различных наркотических препаратов до радикальных методик, связанных с удалением зубов.

---

<sup>5</sup> Пареньков ДА. Зубы как символ социального статуса // История стоматологии. II Всерос. конф. М., 2008. С. 130–132.

# Глава 1

## Стоматологические артефакты

В археологии издавна существует понятие артефакта. Как пишут в академических словарях, артефакт (от лат. *Artefactum* — искусственно сделанное) – явление, процесс, предмет, свойство предмета или процесса, появление которого в наблюдаемых условиях по естественным причинам невозможно или маловероятно. У археологов бытует множество историй о том, как в непотревоженном культурном слое обнаруживаются предметы, совершенно несовместимые с исследуемым периодом. Появление артефакта, следовательно, является признаком целенаправленного вмешательства в наблюдаемый процесс или наличия неких неучтенных факторов. Часть таких предметов имеет отношение и к стоматологии.

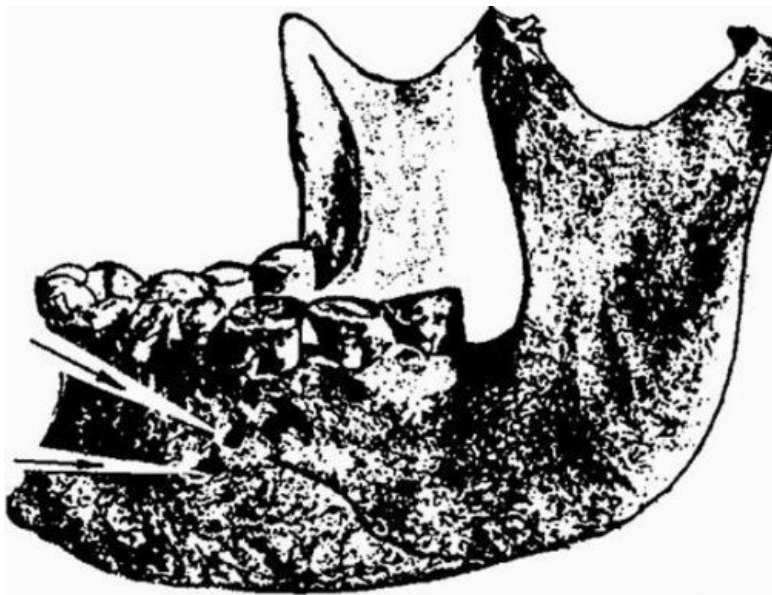
Как известно, многие из крупных музеев имеют свои спецхраны, экспонаты которых очень редко появляются «на публике». Дело в том, что сам факт существования артефактов буквально «выламывается» из общепринятой картины мироздания или истории цивилизации. Практика таких спецхранов восходит к эпохе средневековья, когда предметы языческой культуры уже перестали уничтожать, но показывать их в силу ряда причин было невозможно.



Примерно то же самое происходит и в истории стоматологии. По интернету «гуляет» множество «картинок» различных стоматологических артефактов, как правило, без указания на место их хранения или иных исходных данных. И даже если такие данные приводятся, то из указанных артефактов делаются подчас слишком уж причудливые выводы.

Так, нам встречалось изображение челюсти со следами хирургического вмешательства времен Древнего Египта. Рассматривая фотографию, некий уважаемый автор с явно воспаленным воображением прочел «на зубах» челюсти буквы «кириллического облика» и «расшифровал» их следующим образом: «киста хряща отрока... храм Мары». Из этой многозначительной надписи он сделал незатейливый вывод, что в Древнем Египте в храме Мары действовал центр по подготовке стоматологов, а указанный артефакт был тогда просто учебным пособием. На основании этого автор приходит к сенсационному заключению: якобы во времена Древнего Египта «русский язык» (!!! – так и написано. – *Прим. авт.*) являлся первым языком международного общения.

Из всего этого следует, что к заявлениям о существовании стоматологических сверл (видимо, с алмазным напылением. – *Прим. авт.*), активно использовавшихся в эпоху неолита, надо относиться по меньшей мере с осторожностью.



*Нижняя челюсть со следами хирургической операции.  
Древний Египет*

Тем не менее стоматологические артефакты действительно имеются. Их исследование и объяснение крайне затруднено нашими мизерными знаниями реалий ранней истории человеческой цивилизации. Казалось бы, история Древнего Египта, активно исследовавшаяся с начала XIX в., ясна «как стекло». Однако все далеко не так просто, и это подтверждает знакомство с серьезными трудами профессиональных



*«Расшифровка» уважаемым автором «стоматологических» текстов*

Сравнительно недавно – в 2006 году – широко прошла новость об обнаружении в Египте захоронения трех зубо врачей. По сообщениям прессы, захоронение датируется временем пятой династии фараонов Древнего Египта (более 4 тыс. лет назад). Как полагают египтологи, в захоронении покоились дантист Ий Мрай (Iy Mry) и два его помощника, лечившие фараона и членов его семьи. По мнению специа-

листов, это древнейшее свидетельство существования касты профессиональных зубоврачевателей<sup>6</sup>.

Идентифицировать «стоматологическую составляющую» гробницы позволили ключевые иероглифы, обозначающие «клык» и «глаз», вырезанные на каменных плитах гробницы. По традиции на стенах и колоннах гробницы представлены сценки из повседневной жизни придворного зубоврачевателя. На них изображено, как он и члены его семьи выполняют разные ритуалы – от жертвоприношений до участия в спортивных состязаниях.



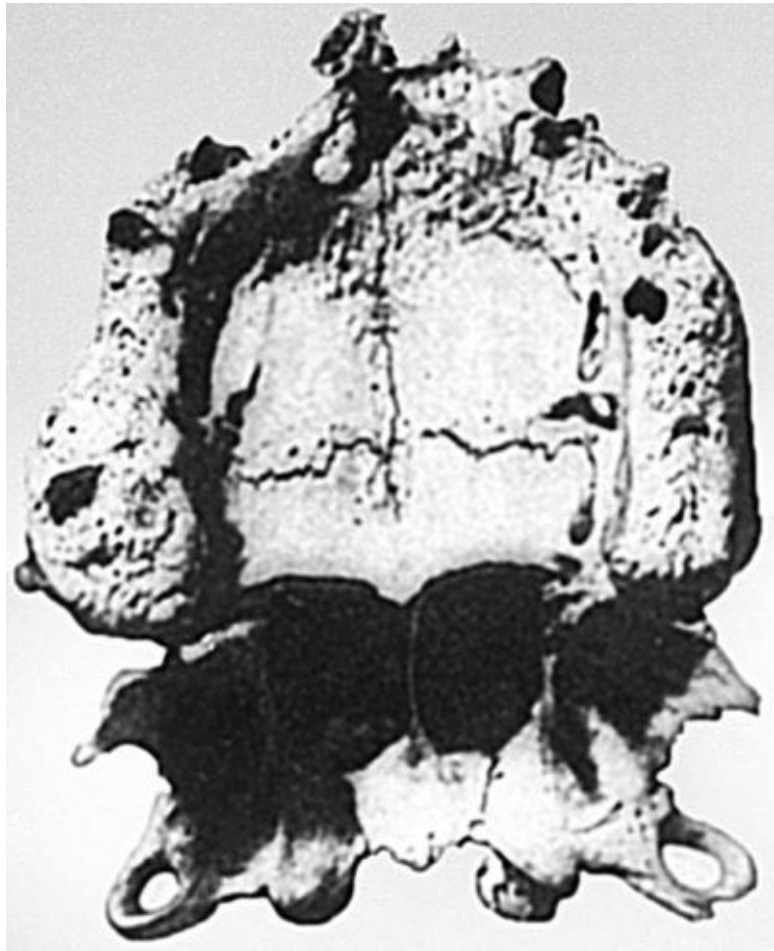
---

<sup>6</sup> Используемые профессиональные термины (например, «дантисты», «стоматологи»), конечно, не имеют никакого отношения к реально существовавшей терминологии во времена указанной династии.

*Интерьер гробницы египетских зубоврачевателей. Древний Египет. V династия. 2.000 лет до н. э. Иероглифы «клык» и «глаз» внизу справа*

Египтологи отмечают два фактора. Во-первых, это близость захоронения зубоврачевателей к древнейшей в Египте ступенчатой пирамиде фараона Джосера. Сам факт захоронения на этой территории свидетельствует о принадлежности зубоврачевателей к «ближнему кругу» фараона. Во-вторых, материальное положение захороненных специалисты оценивают как довольно скромное, поскольку гробница зубоврачевателей сложена из кирпича, т. е. не самого статусного материала, не обеспечивавшего хранение мумий «на всю вечность».

Вместе с тем указанные изображения «клыка» и «глаза» имеют еще несколько толкований, известных только узкому кругу специалистов. Версия же о захоронении зубоврачевателей проста и понятна. Обывателям так и представляется «стоматологическое кресло» в погребальной камере фараона, украшенное золотыми накладками. Поэтому данная версия так широко и разошлась в печати, оставив в тени другие ее варианты.



*Верхняя челюсть взрослого египтянина (остеомиелит).*

Еще раз отметим – археологических артефактов стоматологического профиля довольно много, и в совокупности они дают некое фрагментарное представление и об уровне развития зубоврачевания в период существования древнейших цивилизаций, и о методиках лечения тех или иных заболеваний полости рта. При этом следует иметь в виду, что многие из этих артефактов дают возможность для широкого спектра предположений и версий: от «стоматологических фантазий» до теорий палеолитического контакта с инопланетными цивилизациями. Например, уже упоминавшиеся этрусские зубные протезы одни специалисты толкуют как исключительно косметологические компенсации утрат зубов, а другие утверждают, что этими протезами можно было жевать даже жесткую пищу.

Но, так или иначе, в историко-медицинской литературе бытует некий устоявшийся набор фактов, основывающихся на археологических или древнейших письменных источниках. Некоторые из них мы приведем ниже, «рассортировав» их по регионам. Хронологически мы ограничим их началом XX в.

# Древний Египет и Месопотамия

Египтология начала стремительно развиваться в Европе после знаменитых находок, сделанных во время наполеоновских походов в Египет в конце XVIII в. Примерно в то же время началось научное изучение останков древней цивилизации Месопотамии. Исследователи по сей день дискутируют, какая из этих цивилизаций более древняя. Но мы обратимся только к «стоматологической составляющей» этих дискуссий.

Одним из самых известных памятников этого региона является стела из черного диорита, хранящаяся в Лувре, на которой высечены статьи так называемого кодекса Хаммурапи (1792–1750 гг. до н. э.). Имеются в этом памятнике и «статьи», косвенно связанные с ответственностью в сфере зубо-врачевания. В «параграфе» 200 указано, что «если человек выбил зуб человеку, равному ему, то должны ему выбить зуб». Далее в «параграфе» 201 значилось: «Если он выбил зуб мушкенуму<sup>7</sup>, то он должен отвесить <sup>x</sup>/мины серебра»<sup>8</sup>. Хотя в данном случае речь идет о зубе, выбитом в драке, для нас любопытна денежная оценка стоимости зуба, которая не

---

<sup>7</sup> Мушкенум – в Вавилоне обычно царский служащий низшей категории, получавший в условное владение от царя земельный участок.

<sup>8</sup> Эти параграфы фактически повторяют древнееврейскую норму талионного права: «Око за око, зуб за зуб».



намного ниже «ценности» выбитого глаза.

Важнейшим источником по истории зубо врачевания в Месопотамии являются глиняные таблички из библиотеки Ашшурбанипала (669–627 гг. до н. э.). Это более 20 тыс. глиняных табличек с текстами, найденными при раскопках города Ниневия в 1849–1859 гг. Медицинские тексты, встречающиеся в этих табличках, свидетельствуют, что как и во всех центрах ранних цивилизаций, медицина уходила корнями в религиозные культы.

В ассирийской клинописной библиотеке сохранилось письмо, написанное придворным врачом во второй половине VII в. до н. э.: «Что касается лечения [болеющих] зубов, о которых правитель написал мне, я [теперь] начну с этого; есть большая партия средств от [больных] зубов»<sup>9</sup>. К сожалению, о средствах лечения зубов в письме не указывается.

В Вавилоне оперативное врачевание касалось только ран и травм. Нет данных, позволяющих говорить

о развитой практике удаления зубов. При раскопках (1890–1900 гг. и 1945 г.) в Ниппуре, городе-государстве, религиозном центре Шумера, были найдены клинописные таблички жреческой библиотеки, одна из которых содержала перечень рецептов лекарств, в том числе используемых в стоматологии. Большинство лекарств растительного происхождения: они изготовлялись из горчицы, ивы, пихты, сосны. Датируются находки примерно 3500 годами до н. э.

---

<sup>9</sup> Valvin E. Ring Dentistry. An illustrated history. New York: Abrams, 1985. P. 27.


Особо отметим, что многовековая легенда о зубном черве, пожирающем зубы, впервые зарегистрирована именно в письменных источниках Месопотамии. Эта версия происхождения кариеса, считавшаяся в Европе бесспорной вплоть до конца XVIII в., породила свои «методики» лечения кариеса.

В обнаруженных медицинских текстах огромное внимание уделялось правилам ежедневного ухода за полостью рта. Так, в Древней Ассирии зубы рекомендовалось очищать пальцем, обернутым тканью. Вавилонским врачам предписывалось при обследовании больного обращать внимание на состояние полости рта, носа, губ, внешний вид ладоней. Врачи того времени уже могли проводить операции по трепанации черепа.



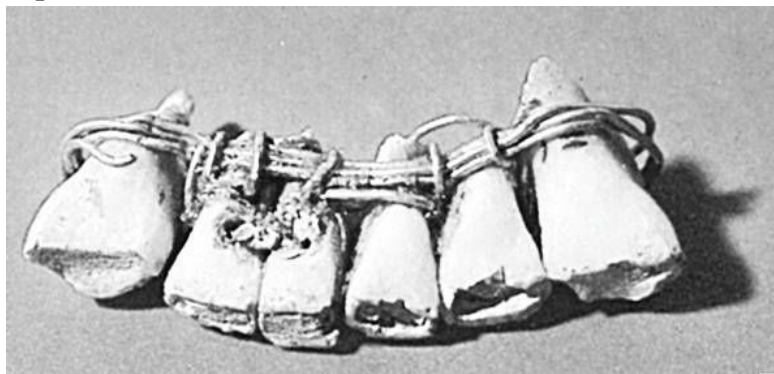
## *Стела с кодексом Хаммурапи. Лувр*

Древнеегипетской цивилизации, насчитывавшей несколько тысячелетий, посвящено огромное количество научной литературы. Вместе с тем рядом с Египтом развивались страны, находившиеся под сильнейшим культурным влиянием этой древнейшей цивилизации. На территории этих государств, так же как и на территории Египта, археологи обнаружили немало стоматологических артефактов.



*Фрагмент плиты с клинописным текстом законов Хаммурапи*

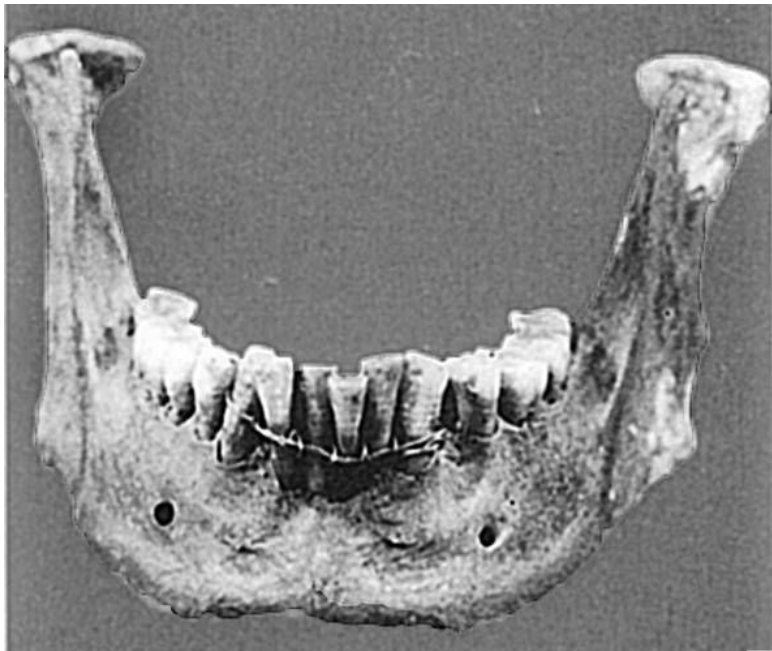Например, на территории современного Ливана археологи обнаружили один из первых зубных протезов. Много тысяч лет назад в этих местах сформировалось одно из древнейших государств – Финикия. Об уровне этого государства говорит то, что финикийцы дали миру первый алфавит и металлические деньги из сплава серебра и золота. Расцвет Финикии пришелся на 1200-800 гг. до н. э. В VI в. до н. э. Финикия попала под владычество персов во главе с Киром Великим. Затем Финикию подчинил Александр Македонский, и в конце I в. до н. э. ее территория вошла в состав Римской империи.





*Зубной протез, обнаруженный в 1862 г. в Сидоне. Лувр.  
Париж*

В 1862 г. английский археолог (Gharles Gaillar-dot, 1814–1883), ведущий раскопки близ древнего города Сидона, обнаружил зубной протез, датируемый приблизительно 400 г. до н. э.



*Нижняя челюсть, обнаруженная в 1901 г.*

Зубной протез нижней челюсти включал шесть зубов. Четыре из них были человеческими, а два крайних резца были вырезаны из слоновой кости. Вставные зубы были связаны между собой золотой проволокой.

В 1901 г. также в Сидоне археологи обнаружили нижнюю челюсть человека, датируемую примерно 500 г. до н. э., в которой находились зубы, ослабленные пародонтом и связан-



ные вместе золотой проволокой. Эти зубные протезы прямо свидетельствуют о прочных научно-практических контактах между Финикией и Египтом, где применялись подобные «стоматологические методики».

В самом Египте, как позволяют утверждать имеющиеся артефакты и письменные источники, медикаментозное лечение началось 4600 лет назад. По мере накопления медицинских знаний древнеегипетские медики начали специализироваться в различных областях медицины. Древнегреческий историк Геродот писал о медиках современного ему Египта: «Медицинская практика так разделена среди них, что каждый врач – целитель одной болезни и не больше. Вся страна полна врачами, одни лечат глаза, другие – зубы, некоторые специализируются на внутренних болезнях, другие специалисты – по скрытым болезням». Сам факт наличия «узких специалистов» в Древнем Египте свидетельствует о высоком уровне развития медицины.

Среди этих «узких специалистов» упомянуты и практикующие профессиональные зубоврачеватели, именовали их: «он, который о зубах». В Египетском музее Каира хранится рельеф на деревянной панели из мастабы<sup>10</sup> зодчего Хесира – древнейшего из известных в истории врачей.

---

<sup>10</sup> Мастаба (араб, «скамья») – гробница в Древнем Египте периода Раннего и Древнего царств, имевшая форму усеченной пирамиды с подземной погребальной камерой и несколькими помещениями внутри, стены которых покрывались рельефами и росписями.

зубов, времен III династии (XXVIII в. до н. э.)<sup>11</sup>. Любопытно, что этот известный архитектор, с именем которого связывают возведение известных пирамид фараонов, занимался также и зубо врачеванием. Впрочем, такое «совмещение» специальностей было довольно типичным явлением для интеллектуалов времен ранних цивилизаций.

Кроме этого, о специализации в области зубо врачевания свидетельствует другая стела, в нижней части которой размещена иероглифическая надпись, читаемая как «человек зуба».

В научной литературе с давних времен идет дискуссия по поводу методик лечения зубов в Древнем Египте. Ряд артефактов указывает на преобладание в зубо врачевании многовековых методик консервативного лечения. Дело в том, что при исследовании мумий фараонов не выявлено следов оперативного хирургического вмешательства. Более того, зубы фараонов недвусмысленно свидетельствуют о серьезных стоматологических проблемах у первых лиц Древнего Египта и при этом не имеют следов зубо лечебного вмешательства.

---

<sup>11</sup> Сорокина Т.С. История медицины. М., 2004. С. 78.



## *Деревянная панель из мастабы зодчего Хесира*

В знаменитых папирусах Эберса и Херста также доминируют тексты с рецептами консервативных методик в зубо-врачевании. Так, в папирусе Эберса<sup>12</sup> (Библиотека Лейпцигского университета, Германия. 1550 г. до н. э. Новое царство. XVIII династия) описана терапия заболеваний десен и содержатся советы по укреплению расшатавшихся зубов. Отметим, что в папирусе нет упоминаний о методиках оперативного зубо-врачевания. Вместе с тем в папирусе Эберса есть упоминания о том, что лечение «подвижных» зубов проводят особые специалисты. Папирус также содержит рецепт порошка для чистки зубов: «Возьми сухие мирру, ладан, кау, ветки мастикового дерева, бараний рог, хебут из Северной Сирии, гинекун и изюм, чтобы зубы уподобились жемчугу». Следует подчеркнуть, что папирус Эберса является компиляцией более ранних медицинских текстов, датированных 3500 г. до н. э.

Аналогичные рецепты, связанные с лечением зубов, приводятся в папирусе Херста (Калифорнийский университет, США. Около 1450 до н. э. Новое царство. XVIII династия).

Различные болезни зубов и десен описаны в папирусах Среднего и Нового царства. Среди прочего исследование мумий показало, что древние египтяне страдали тяжелыми по-

---

<sup>12</sup> Раскопки в Фивах египтолога Г. Эберса в 1873 г.

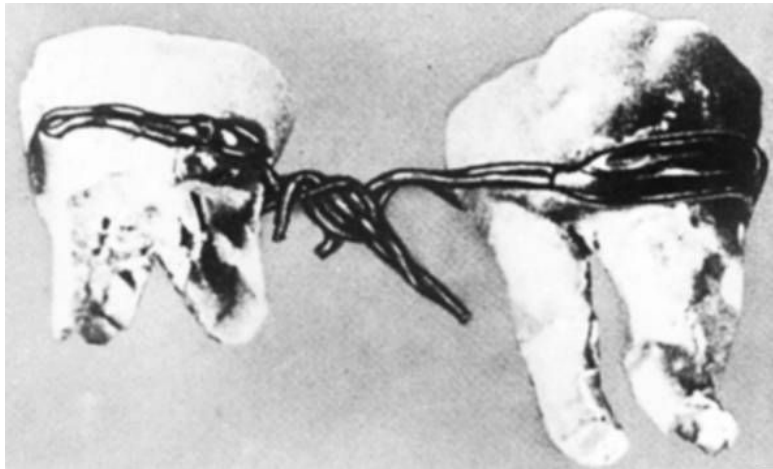
ражениями зубов и надкостницы. Зубную боль и разрушение зубов они объясняли, как и в Древней Месопотамии, наличием «червя, который растет в зубе».

Лечение зубов было преимущественно консервативным. Оно заключалось в прикладывании к больному зубу или деснам лечебных паст и растворов. В папирусе Эберса приведено 11 прописей таких лекарств, которые способствовали оздоровлению полости рта и укреплению зубов, лечили воспаление десен и снимали зубную боль, т. е. оказывали местный лечебный эффект, но не останавливали дальнейшего развития заболевания<sup>13</sup>.

Конечно, консервативное лечение не только могло облегчить страдания больных в острых случаях, но рано или поздно приводило к катастрофическим потерям зубов. В результате среди египтян были широко распространены тяжелые воспалительные заболевания надкостницы, приводившие к изменениям челюсти и прижизненному выпадению зубов.

---

<sup>13</sup> Сорокина Т.С. История медицины. М., 2004. С. 78.



*Зубной протез для мумии. Древний Египет. 2720–2560 гг. до н. э.*

Египтолог М.А. Раффер писал: «На египетских кладбищах нередко находки больных зубов, почти выпавших из воспаленных полостей, или кариозных зубов, которые явились причиной обширных заболеваний челюсти. Однако пациент умирал без облегчения, которое могло быть результатом простой операции»<sup>14</sup>. Даже у фараонов, при которых служили «главные зубоврачеватели Великого дома», не обнаружено никаких следов пломбирования кариозных полостей, заполнения зубов золотом или другими металлами.

<sup>14</sup> Сорокина Т.С. История медицины. М., 2004. С. 79.

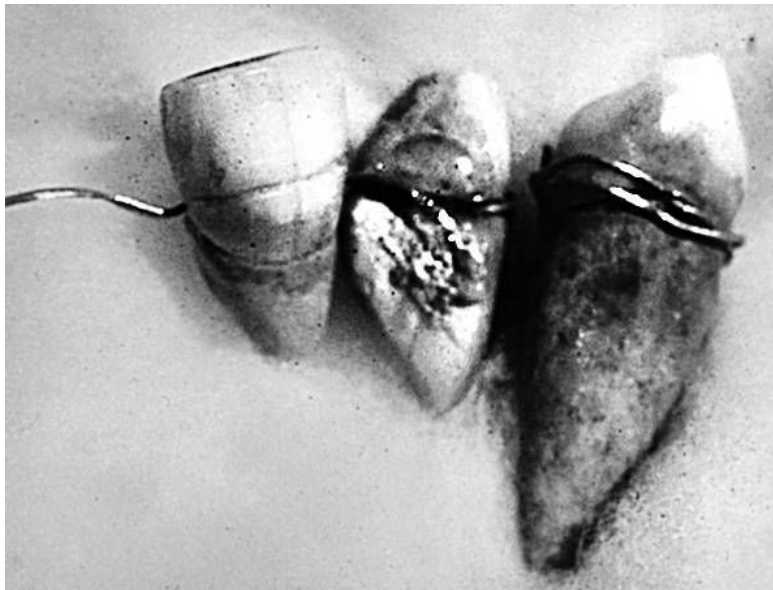
Единственным свидетельством использования золота в зубопротезировании в Древнем Египте является находка (Hermann Junker) в 1914 г. двух нижних моляров, соединенных тонкой золотой проволокой по линии шеек обоих зубов<sup>15</sup>.

Некоторые из ученых считают, что золотой проволокой шатающиеся зубы были укреплены при жизни пациента. Другие считают подобную конструкцию посмертной «косметологической доработкой» для того, чтобы обеспечить умершему достойный внешний вид.

Подобные дискуссии ведутся и по поводу другой конструкции из трех зубов, найденной египтологами (Shafik Farid) в 1952 г. Найденные зубы также связаны золотой проволокой. Большая часть специалистов склоняется к мнению, что подобные конструкции являлись посмертными. Это вполне вписывалось в религиозные концепции египтян, исходивших из того, что тело умершего должно сохраняться в том виде, в котором оно было при жизни.

---

<sup>15</sup> Там же.

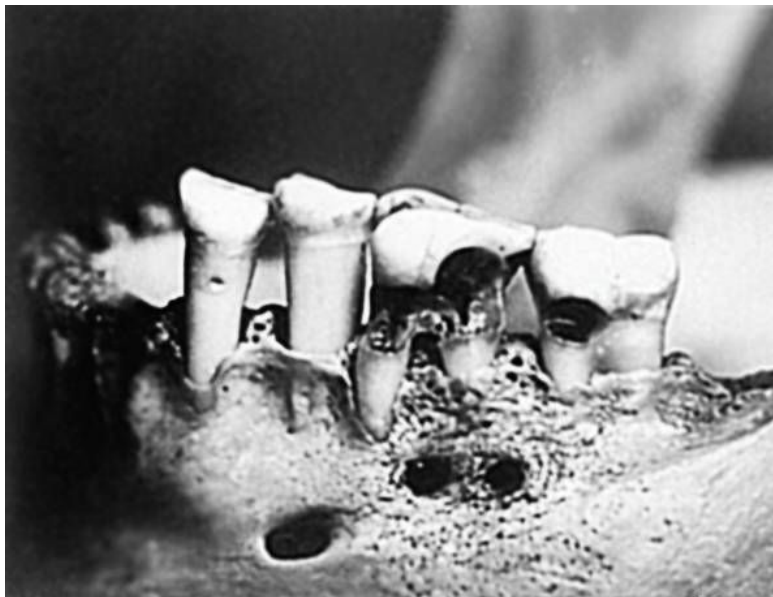

*Зубы, найденные в 1952 г. близ Каира*

Вместе с тем ряд исследователей утверждает, что наряду с консервативными методиками зубоврачевания египетские «стоматологи» использовали и оперативные вмешательства. Так, имеется несколько артефактов, свидетельствующих о «стоматологических» вмешательствах: зубы, шинированные золотой проволокой, челюсти, просверленные при прижизненной операции. Самые ранние черепа со следами сверления челюсти для выпуска гноя относятся ко времени Древ-



него царства.



*Кариозный зуб (1570–1085 гг. до н. э.) с отверстиями, просверленными в челюсти. Вероятно, сверление предпринято для удаления гноя, скопившегося в корне кариозного зуба*

Среди упомянутых артефактов можно назвать обнаруженный египтологами череп человека времен Нового царства (1570–1085 гг. до н. э.) с зубами, пораженными кариесом. У корня первого коренного зуба имеются два цилиндрических отверстия диаметром в 2 мм и глубиной в 5 мм, ведущих к

вершине корня пораженного зуба. Факт наличия подобных отверстий свидетельствует об обширной практике подобных вмешательств.

Упомянем и о том, что при раскопках египетских захоронений эпохи эллинизма у мумий обнаруживались следы операций по исправлению прикуса зубов.



*Стела времен царства династии Птолемеев (304-30 гг. до*

*н. э.) с медицинским инструментарием*

Египтолог Д. Райснер обнаружил в районе Гизы фрагмент челюсти в слоях, датируемых периодом правления фараонов IV династии (2680–2563 гг. до н. э.). Установлено, что найденный фрагмент челюсти принадлежал человеку среднего возраста, его зубы в значительной степени были подвержены истиранию. На челюсти сохранилось свидетельство проведения успешной хирургической врачебной операции по удалению гноя из-под нижнего правого первого коренного зуба. Два небольших отверстия были просверлены в челюсти до зубной лунки. Отсутствие острых кромок в просверленных отверстиях позволяет заключить, что пациент еще долгое время жил после этой операции. Этот артефакт предполагает наличие неких методик, позволяющих сверлить зубы, и, возможно, использование местного обезболивания<sup>16</sup>.

О существовании методик оперативного зубоветрования свидетельствуют изображения на гранитных стелах специализированного инструментария. Эти изображения также являются свидетельством широкого распространения подобных методик.

В 1807 г. при вскрытии пирамиды египетского фараона Хефрена, жившего примерно до 2550 лет до н. э., археоло-

---

<sup>16</sup> Марченко Ю.Ф. Загадки палеовизита. Египет, Индия, Корея. М., 2002. С. 213. Именно этот автор считает, что во времена IV династии фараоны общались со своими подданными «на русском языке».

ги нашли деревянный зубной протез, лежавший вблизи его мумии. Кроме того, в пирамидах археологи находили золотые зубочистки, глиняные пластинки с «медицинскими» записями, на одной из которых была описана техника массажа десен. Возраст находок колеблется в границах от 3000 до 2000 лет до н. э.

# Древняя Индия, Китай и Япония

В древнеиндийской цивилизации уровень хирургических вмешательств был довольно высок. Что касается зубо врачевания, то там издавна практиковалось прижигание нерва раскаленной иглой или кипящими составами (мед, нефть или воск), заливаемыми в полость больного зуба. Отметим, что в жестко структурированном обществе Индии кариесом страдали прежде всего представители наиболее влиятельных каст, которые имели возможность ежедневно баловать себя различными сладостями. Для лечения кариеса использовались различные, с сегодняшней точки зрения более чем противоречивые, средства: клизмы; кровопускания; использование жидкостей для полоскания рта; средства, стимулирующие чихание (например, перец, смешанный с мочой коровы).

Врачи Древней Индии умели делать трепанацию черепа, владели искусством пластических операций на лице. Зубо врачевание в то время рассматривалось как отрасль хирургии. Выдающимся врачом той эпохи был Сушрута. Годы жизни его неизвестны, предположительно VI–V вв. до н. э. Он мог производить ампутации, лапаротомию, пластические операции (в частности, индийский способ пластики носа). В качестве анестезирующих средств применял белену и гашиш. В своих сочинениях перечислил 65 заболеваний орга-

нов полости рта, из которых 23 заболевания – зубные болезни.

В древнеиндийском трактате «Аюверда» («Знание жизни», IX–III в. до н. э.) упоминается о заболеваниях пародонта и зубов. В трактате предписывается жевать лакричник, который очищает рот и зубы, препятствует разрушению зубов, стимулирует слюновыделение. При кровоточивости десен рекомендовалось пить сок лимона, выжатого в чашку с водой, или массировать десны с кокосовым маслом.

Один из трех авторов «Аюрведы» (хирург Vagbhata VII в. н. э.) упоминал о зубных червях, вызывающих кариес. Он, также, как, и все авторы, рекомендовал лечить кариес окуливанием, предварительно заполнив кариозную впадину горячим воском, и только в случае неудачи в использовании этого метода рекомендовал оперативное вмешательство специальными щипцами, клювы которых были стилизованы под челюсти различных животных.

В Индии сохранился любопытный стоматологический артефакт в виде известного рельефа из Бхарухты с изображением гиганта, которому удаляют зуб при помощи слона, тянущего привязанный к зубу канат (классический период II в. до н. э. Калькутта, Индийский музей).



*Рельеф из Бхарухта. Гиганту удаляют зуб, прибегая к по-*



Следует подчеркнуть, что индусы придавали очень большое значение регулярному уходу за полостью рта, считая его сакральным входом в тело.

Следуя религиозным заповедям, ни один индус не приступал к первой трапезе, не почистив зубы, поскольку верил, что именно плохие зубы служат источником множества телесных недугов. На протяжении столетий индусы начинали день чисткой зубов, разжевывая прутик дерева манго. Язык они чистили специальными скребками, а затем ополаскивали рот эликсирами, настоянными на ароматических травах (например, камфары и кардамона) и различных специях.

К числу стоматологических артефактов можно отнести храм Зуба Будды в городе Канди (Шри-Ланка). Легенда повествует о том, что перед тем, как умершего Будду кремировали, один из его учеников извлек из челюсти Учителя верхний левый клык. Этот зуб был привезен на Цейлон в IV в. н. э. из Индии. По преданию, священный зуб привезла дочь правителя Калинги, бежавшая от индуистской армии, осаждавшей королевство ее отца в Индии. Она спрятала священный зуб в своей прическе. После покорения Индии англичанами буддисты всеми силами старались сохранить реликвию. Однако это сделать не удалось. В 1560 г. зуб был захвачен и сожжен в присутствии губернатора Индии. После

этого буддисты вырезали из слоновой кости копию сожженного зуба, которая в настоящее время и хранится в Канди.



### *Храм Зуба Будды в городе Канди (Шри-Ланка)*

В 1687–1707 гг. для хранения святыни возвели храм Далада Малигава. Зуб скрыт в семи ларцах, вложенных один в другой. Сам зуб видели очень немногие. В крайне редких случаях священный зуб демонстрируют во время религиозных церемоний. Тогда его укладывают в особую золотую петлю, выходящую из центра золотого лотоса, поскольку, по преданию, священный зуб нашли в Индии именно на цветке

лотоса.

Вклад Древнего Китая в копилку знаний мировой цивилизации общеизвестен. Поэтому неудивительно, что практики зубоврачевания в Древнем Китае восходят к очень давним временам. В медицинских текстах Древнего Китая (около 2500 лет до н. э.) описан гингивит и пародонтальный абсцесс. Каждому китайцу той эпохи с восходом солнца предписывалось умываться и полоскать рот. В древнекитайских литературных источниках упоминаются различные болеутоляющие средства и зубные протезы, изготовленные из бамбуковых палочек. Понимание роли полости рта в поддержании здоровья организма отражено в афоризме того времени: «Больной рот – причина и наших несчастий, и наших болезней».

Судя по всему, именно в Китае начали использовать мышьяк, для того чтобы убить нерв в зубе перед проведением зубохирургических манипуляций. Именно в Китае появились первые методики пломбирования зубов серебряной амальгамой (начало XII в.: 100 частей ртути, 45 частей серебра и 900 частей олова). В результате получаемый состав по прочности не уступал серебру. Есть упоминания о том, что первые полные зубные протезы использовались в Древнем Китае уже в XII в. Итальянский купец Марко Поло, оказавшийся в Китае в 1270-х гг., упоминал о жителях Китая, носивших на зубах тщательно подогнанные золотые пластинки, фактически игравшие роль золотых коронок.

Очень рано в Китае появились методики челюстно-лицевых операций. Первой из них стала операция по ушиванию «заячьей губы», выполненная в период царствования династии Цинь (255–206 г. до н. э.). Это самое раннее упоминание о подобной операции.

Кроме этого, в Китае зубоврачевание традиционно было связано с практиками акупунктуры. Как известно, в традиционной китайской медицине на теле человека насчитывается более 360 точек, воздействие на которые тем или иным образом оказывает влияние на состояние здоровья человека. Из этих точек более 100 непосредственным образом связаны с зубами и другими органами, представляющими интерес для челюстно–лицевых хирургов<sup>17</sup>. Сегодня не оспаривается, что методы иглоукалывания довольно эффективны, в том числе и для обезболивания при различных оперативных вмешательствах, вплоть до извлечения зубов, лечении гингивита и стоматита. Врачи Древнего Китая примерно 4000 лет назад знали о заболевании, именуемом сегодня пульпитом и умели его лечить с помощью иглоукалывания.

В Древнем Китае, как и в других цивилизациях, была широко распространена вера в зубного червя, который поедает зубы, вызывая кариес. Но боролись с кариесом не окуриванием.

В Китае широкое распространение получил прообраз зубной щетки, изготовленной из натуральной щетины, которая

---

<sup>17</sup> В специальной литературе упоминается 116 точек.

располагалась перпендикулярно ручке, т. е. фактически выглядела, как современная зубная щетка.

Соседство с Древним Китаем не могло самым благотворным образом не сказаться на уровне развития японского зубоврачевания. Медицинские знания во многом были привнесены в японскую культуру китайскими монахами-буддистами, которые в числе прочего сделали регулярный уход за полостью рта частью религиозного ритуала.

В Японии подготовка медицинских кадров полностью контролировалась государством, и во многом благодаря этому в эпоху Хэйан (794-1185 гг.) готовили медиков по специализациям (терапия, хирургия, педиатрия и все болезни, относящиеся «к голове», – от офтальмологии до стоматологии). В начале XII в. зубоврачевание превращается в самостоятельную область медицинского знания, отделяясь от отарингологии и офтальмологии.

Имена многих из японских дантистов эпохи средневековья дошли до нашего времени, как и некоторые из их медицинских трактатов. Дантисты такого уровня, как правило, служили при дворе японских императоров, а многие методики зубоврачевания превратились в строго охраняемые семейные секреты, передаваемые по наследству только членам собственного клана.

Об уровне зубоврачебных методик свидетельствует деревянный штифтовый зубной протез эпохи сегуната Токугава

(1603–1868 гг.)<sup>18</sup>. Штифт вставлялся в корневой канал отсутствующего зуба.

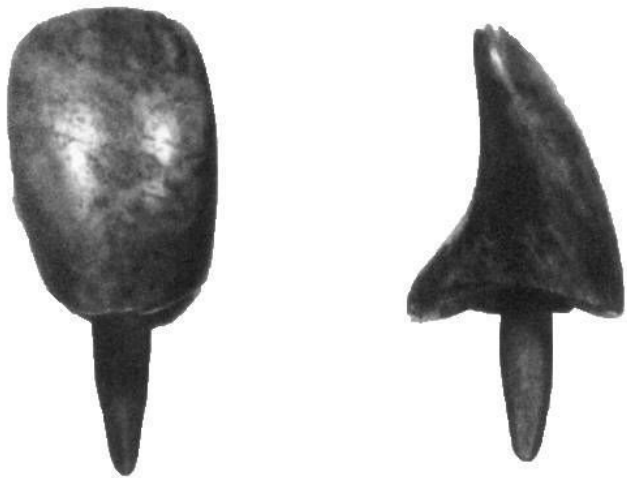
Отметим, что в Европе Пьер Фошар описал методику изготовления зубных протезов в 1728 г. В Японии подобные деревянные (!!!) зубные протезы (верхние и нижние), фиксировавшиеся на принципе «залипания», появились почти на 100 лет раньше. Самые ранние известные японские деревянные зубные протезы датируются началом XVI в., и эти методики использовались вплоть до середины XIX в.

Такие деревянные зубные протезы вырезались из цельного куска древесины (использовался, как правило, массив вишневого дерева) по восковым слепкам верхней и нижней челюсти. Когда деревянные челюсти были вчерне отделаны, начиналась их тонкая подгонка. Внутренняя часть полости рта окрашивалась ярко красным пигментом, туда помещалась деревянный протез, после чего с него удаляли окрашенную «лишнюю» древесину. Работа была настолько тонкой, что самым обычным делом было вырезание на деревянном протезе «рельефа» неба в полости рта. Аналогичная методика используется по сей день, когда зубной врач подтачивает свежепоставленную пломбу, предварительно попросив сжать между зубами кусочек копировальной бумаги (в Европе аналогичным образом «подгоняли» зубные протезы, из-

---

<sup>18</sup> Сегунат – военно-феодалная система правления в Японии, при которой император выполнял сугубо церемониальные функции, а реальная власть принадлежала реальному правителю – сегуну.

готовленные из слоновой кости).



*Штифтовые зубы, вставлявшиеся в деревянные протезы или в корневой канал отсутствующего зуба*

Для того чтобы максимально сохранить функцию жевания, зубоврачеватели Японии могли закреплять в деревянном протезе с помощью медных или железных штифтов отдельные зубы из мрамора или костей животных. Для того чтобы максимально долго сохранить деревянный протез от воздействия слюны, его могли (вместе с зубами) покрасить в черный цвет и покрыть лаком.







*Японский зубоврачеватель, удаляющий зуб у пациента. Пациент стоит на коленях перед дантистом, рядом на листочке рисовой бумаги лежат три деревянных зубных протеза. Раскрашенный рисунок. Около 1800 г.*

В XVII в. в Японии зубоврачеванием занималось множество врачей. Среди них были и женщины. В литературе упоминается о буддийской жрице Nakaoka Tei, которая в XIV в. использовала для лечения зубов целый набор инструментов. Она вытачивала из дерева протезы зубов, предварительно получив их восковые слепки.

當世名物虎子

皇  
金砂山  
茶箱  
虎子



*Японская дама, чистящая зубы кончиком расщепленного ивового прутика. Перед нею коробочка с зубным порошком. Раскрашенный рисунок. Около 1830 г.*

В Японии широко использовались для обезболивания китайские методики иглоукалывания и прижигания. Практиковалось и извлечение зубов. В Древней Японии зубы удаляли голыми руками, предварительно расшатав их с помощью деревянного долота и молоточка. Специалисты в области зубо врачевания уже тогда широко использовали рекламу для привлечения клиентуры в виде примитивных «проспектов».

Наряду с зубо врачами, имевшими стационарные «клиники», на улицах японских городов, как и в Европе, зубо врачеванием занимались различные шарлатаны и знахари. Только в столице сегуната Эдо их насчитывалось в середине XVII в. до 5600 человек.

Когда коммодор Пирри принудительно «открыл» (1852–1854 гг.) Японию для Европы, то больше всего европейцев поразили рассказы о японских красавицах, красящих зубы в черный цвет. Для японок это была совершенно обычная процедура, свидетельствующая о замужнем статусе женщины. В начале XVIII в. эта мода прочно вошла в быт японских гейш, став их отличительным признаком.

Чернение зубов, сопровождалось устоявшимися приемами ухода за полостью рта. Как правило, это были «зубные

щетки», изготовленные из молодых, расщепленных до состояния кисточки веточек ивы. Сам же прутик ивы делался плоским, для того чтобы было удобнее выскабливать язык. В качестве «зубной пасты» использовались ароматизированные мускусом минеральные и органические смеси различной рецептуры. Отметим, что факт продажи подобных «зубных порошков» зафиксирован уже в 1634 г.

Первым европейским дантистом, принесшим в Японию европейские зубоврачебные методики, стал американец. А в 1875 г. первый японец получил лицензию европейского образца, дававшую право на зубоврачебную практику.

# Древняя Греция и Рим

Зарождение зубоврачевания в европейском регионе связано с формированием и становлением древнегреческой цивилизации. К началу VI в. до н. э. на территории Греции и островов бассейна Эгейского моря сложилась система городов-государств, основой материального благополучия которых являлось классическое античное рабовладение. Именно на этом экономическом фундаменте сложились самые разнообразные системы гуманитарного и естественно-научного знания. Медицина была важнейшей частью этой интеллектуальной среды.

Медицинские школы Древней Греции достигли расцвета к V в. до н. э. Они были связаны с культом Асклепия<sup>19</sup>; выдающимся представителем школы асклепиадов стал Гиппократ (460–377 гг. до н. э.). В его трудах рассеяны многочисленные упоминания о заболеваниях полости рта и о методах лечения этих заболеваний. Так, Гиппократ утверждал, что имеется связь между расшатыванием зубов и гингивитом, который он объяснял накоплением зубного камня. В своих работах Гиппократ отмечал, что прорезывание зубов сопровождается зудом десен, лихорадкой, диареей. Чаще это наблюдается при прорезывании клыков у полных детей.

---

<sup>19</sup> Асклепий (в древнеримской мифологии – Эскулап) – в древнегреческой мифологии – бог медицины и врачевания.

Конечно, Гиппократ и его современники были детьми своего времени, и в их текстах встречается много наивных (по меркам сегодняшнего дня) рассуждений. Так, Гиппократ считал, что молочные зубы образуются из молока матери. Гиппократ, исходя из своей концепции циркулирующих жидкостей, считал, что холод приводит к сокращению кровеносных сосудов, а это, в свою очередь, приводит к застыванию крови и ее загниванию. Некоторые органы были очень чувствительны к холоду, в том числе и зубы. По его мнению, зубы начинали разрушаться под воздействием «слизи» и тех продуктов, которыми питался больной. Врач Диокл (IV в. до н. э.) предложил для пломбирования зубов мастику, состоящую из камедистой смолы, опиума, перца.

В универсальных лечебных центрах того времени, именовавшихся асклепионами, лечили не только телесные хвори, но и душевные. По сложившейся традиции, излечившиеся больные оставляли в асклепионах вырезанные из камня муляжи излеченных частей тела. В числе этих муляжей сохранились каменные зубы и челюсти, что свидетельствует о том, что в асклепионах, в числе прочего, занимались зубо врачеванием.





*Зубоврачебные щипцы. Национальный археологический музей. Афины*

# Конец ознакомительного фрагмента.

Текст предоставлен ООО «ЛитРес».

Прочитайте эту книгу целиком, [купив полную легальную версию](#) на ЛитРес.

Безопасно оплатить книгу можно банковской картой Visa, MasterCard, Maestro, со счета мобильного телефона, с платежного терминала, в салоне МТС или Связной, через PayPal, WebMoney, Яндекс.Деньги, QIWI Кошелек, бонусными картами или другим удобным Вам способом.