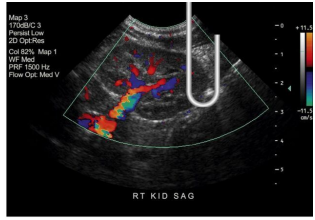

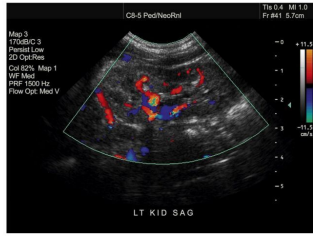

Елена Мишакова, врач, ведущий специалист ультразвуковой диагностики

УЗИ

КАК СОХРАНИТЬ ЗДОРОВЬЕ С ПОМОЩЬЮ СВОЕВРЕМЕННОЙ ДИАГНОСТИКИ

Елена Матвеевна Мишакова

УЗИ. Как сохранить здоровье с помощью своевременной диагностики

Серия «Книги-консультанты по вашему здоровью»

Издательский текст
http://www.litres.ru/pages/biblio_book/?art=64580501
УЗИ. Как сохранить здоровье с помощью своевременной диагностики: Эксмо; М.; 2021
ISBN 978-5-04-118334-9

Аннотация

В кабинет УЗИ мы всегда приходим с конкретной проблемой и на небольшом экране впервые видим ее изнутри. Эта книга адресована всем, кто заботится о здоровье и хочет лучше понимать собственный организм. Научная информация в ней перемежается с интересными случаями из врачебной практики и историями пациентов. Вы узнаете много интересного о своих органах, суставах, сосудах, а также о том, какую роль УЗИ играет в профилактике, диагностике и лечении заболеваний.

Внимание! Информация, содержащаяся в книге, не может служить заменой консультации врача. Перед совершением любых рекомендуемых действий необходимо проконсультироваться со специалистом.

В формате PDF A4 сохранен издательский макет книги.

Содержание

Об авторе 7
Отзыв специалиста 9
Предисловие 10
Словарь терминов 12
Введение 14
Брюшная полость 18
Печень (hepar). Почему она молчит? Боги и герои 21
Желчный пузырь (vesica biliaris). Собиратель камней 30
Конец ознакомительного фрагмента. 32

Елена Матвеевна Мишакова
УЗИ. Как сохранить здоровье с помощью своевременной диагностики

Книга посвящается вам, мои дорогие друзья и пациенты

© Мишакова Е.М., текст, 2021
© Наумова Ю.В., иллюстрации, 2021
© Оформление. ООО «Издательство «Эксмо», 2021

Об авторе

Елена Мишакова родилась в Москве, на Арбате. В 10 лет попала на ультразвуковое обследование сердца в Российский научный центр хирургии (РНЦХ) имени академика Б. В. Петровского в Абрикосовском переулке. Увидела свое бьющееся сердце на экране монитора. Это была любовь с первого взгляда. Появилась мечта: стать врачом ультразвуковой диагностики. Окончила ММСИ (ныне МГМСУ). Пошла учиться в клиническую ординатуру по ультразвуковой диагностике в тот же РНЦХ. Жизнь за 20 лет сделала круг и привела к цели. Учась в РНЦХ, не раз наблюдала за работой хирургов мирового масштаба. Увидев на УЗИ пересаженные сердца и почки, ни разу не пожалела о выбранной профессии.

Работала в крупных стационарах Москвы: клиническом госпитале ГУВД, Многопрофильном медицинском Центре Банка России, была заведующей отделением ультразвуковой диагностики в Медцинском центре «Аэрофлота». В течение 16 лет работает ведущим специалистом ультразвуковой диагностики медицинского холдинга «СМ-Клиника». Стаж работы – 35 лет.

Имеет двоих детей. Увлекается китайской живописью. Была на стажировке в Китае в Международном университете. Занимается спортом со своей собакой бордер-колли, лю-

бит горные лыжи, интересуется квантовой биологией.

Принцип конфиденциальности всегда соблюдается в медицине, ведь люди доверяют нам свои тайны. Так продолжается со времен Гиппократа. Все совпадения в этой книге случайны. Все примеры и истории болезней изменены, потому что самое главное для врача – сохранить уважение и доверие своих пациентов.

Здоровье – мудрых гонорар…
Пьер Жан Беранже

Отзыв специалиста

В настоящее время во всем мире формируется позиция ответственного отношения к своему здоровью, интерес к программам «здоровьесбережения», отношения к здоровью как главному богатству человека, то есть каждый человек «должен включить своего внутреннего врача» и совместно с врачом-профессионалом восстановить свое здоровье.

Эту задачу помогает решить увлекательная книга о «путешествии по органам человека», написанная врачом Еленой Мишаковой, отличным профессионалом ультразвуковой диагностики (УЗИ).

Автору удалось в простой доступной форме рассказать о «секретах» своей любимой работы. Книга будет интересна всем людям, желающим сохранить здоровье.

Доктор медицинских наук, профессор- иммунолог, профессор кафедры общей врачебной практики МОНИКИ им. Владимирского, эксперт по превентивной медицине при Агентстве стратегических инициатив, академик АМТН (Академии медико-технических наук), профессор-консультант холдинга «СМ-Клиника»
СИМОНОВА АЛЬБИНА ВАЛЕРЬЕВНА

Предисловие

Как люди становятся врачами? Я родилась в Москве, в коммуналке, в одном из уютных переулков недалеко от Пироговских улиц. Вокруг – клиники, студенты, белые халаты, памятники великим.

Профессии моих родителей были «благородными»: мама – архитектор, отец – морской офицер. Врачей в семье не было. Мужчины в трех поколениях были моряками, а женщины, кроме моей мамы, – хранительницами домашнего очага. В моем детстве было много книг и вечерних посиделок со взрослыми, с нами в квартире жил драматург Леонид Зорин. Видимо, все это создало нужную атмосферу, потому выбора у меня не осталось. Я и моя сестра решили под стать семье освоить «благородные» профессии, поэтому стали врачами.

Началось это с животных и растений. Огромная любовь к природе прошла через все мое детство: я приносила в квартиру и лечила кошек, щенков, сверчков… Журнал «Юный натуралист» стал моим любимым. Я знала, как выглядят почти все растения и большинство животных, окружающий мир был для меня открытой книгой. Он завораживал до мурашек. Хотелось понять, как в нем все устроено.

Во Дворце пионеров на Воробьевых горах были биологический кружок и кружок изобразительного искусства. Я также очень любила рисовать, поэтому металась между дву-

мя кружками. И вот нам показали настоящее сердце человека. Чаша весов покачнулась. Повзрослев, я стала много читать: Юрий Герман, Вениамин Каверин – все о врачах. Последней каплей стало то, что я познакомилась с дочкой профессора из Российского научного центра хирургии (РНЦХ) в Абрикосовском переулке, которая вскоре предложила посмотреть мое сердце на одном из первых в Москве аппаратов УЗИ.

В кабинете было темно, на экране пульсировало мое сердце… Это была любовь с первого взгляда. Далее по простой схеме: после московской школы – МГМСУ (тогда – «Третий мед»), работа терапевтом в городской больнице, и вскоре сбылась моя мечта – клиническая ординатура в РНЦХ по ультразвуковой диагностике.

Пятьдесят оттенков серого на экране стали моей работой.

На работу как на праздник – с 9 до 22 часов. Школа молодого врача – операционная, здесь становится понятно, чего стоит доктор-диагност. Если что-то не так, то зовут в операционную и высказывают все, что думают. И вот, наконец, все уже понятно и привычно, неразгаданного осталось совсем мало. Тридцать пять лет стажа! Теперь очень хочется одного – чтобы пациенты приходили на прием, не дожидаясь перитонита, понимали (хотя бы отдаленно), что не так с их здоровьем, и уходили с надеждой на выздоровление. Или чтобы они вообще не болели и всегда были здоровы!

Словарь терминов

Асцит – скопление жидкости в брюшной полости.

Ганглий (гигрома) – кистозное образование в суставах, чаще в лучезапястном.

Гельминты – паразитические черви в организме человека.

ДЗН – диск зрительного нерва – концевая часть нерва в месте его входа в глазное яблоко.

КТ – компьютерная томография.

КТР – копчико-теменной размер – длина эмбриона, измеряемая на ранних сроках беременности.

Миометрий – средний, самый широкий слой матки, состоящий из мышц.

МРТ – магнитно-резонансная томография.

Мононуклеоз – инфекционное заболевание.

Окклюзия артерии – полное закрытие просвета артерии атеросклеротическими бляшками.

Портальная вена (воротная вена) – венозный ствол, который собирает кровь от органов брюшной полости в печень. Она делится на две ветви – правую и левую, соответственно долям печени.

РХПГ – ретроградная холангиопанкреатография – метод, при котором в проток поджелудочной железы вводится рентгеновский контраст. С помощью него выявляются камни ки-

сты, полипы, перекрывающие проток.

Стеноз артерии – неполное закрытие артерии атеросклеротическими бляшками, выражается в процентах.

ТКДГ – транскраниальная доплерография – исследование сосудов головного мозга через кости черепа.

УЗИ – ультразвуковое исследование.

ЦДК – цветовое доплеровское картирование – изображение сосудов в цвете, основано на эффекте Доплера.

Эндометрий – внутренняя слизистая оболочка матки, меняющаяся в зависимости от дня менструального цикла.

ЭМА – эмболизация маточных артерий – заполнение маточных артерий искусственными полимерными частицами, которые перекрывают кровоснабжение миоматозных узлов, после чего те не растут.

Эхинококк – разновидность гельминтов.

Эпикондилит – воспаление сухожилий в локтевом суставе.

Введение

Что такое ультразвуковая диагностика и надо ли ее бояться?

7.00. Клиника работает с 9.00. Вхожу. Охранник улыбается. Эндоскописты уже здесь: опередили меня, как всегда. Сидят всей бригадой на заднем дворе и пьют кофе. Иду в ординаторскую и тоже выпиваю чашку. Смотрю расписание и узнаю в списке постоянных пациентов.

Настроение улучшается: если собираются прийти, значит, все неплохо. За шестнадцать лет многие из них стали близкими и родными, узнают меня даже в маске!

Как так получилось, что две трети жизни я провела в больнице, но при этом чувствую себя счастливой? Ведь больница – не самое приятное место для существования. Просто повезло. Нашла работу по любви.

Я плохо воспринимаю информацию на слух, для меня важно изображение. В детстве я мечтала стать художником и расписывать фарфоровые чашки. Постоянно рисовала, различала множество оттенков каждого цвета. В облаках над головой всегда видела удивительные города, зверей и птиц. Мои сны были яркими и насыщенными. Но жизнь распорядилась по-другому. Попав в кабинет УЗИ в 10 лет, я влюбилась в этот серый цвет. Мое собственное сердце – живое – билось перед моими глазами. Выбора больше не было! Я

стала врачом ультразвуковой диагностики.

Зачем вам книга про УЗИ? Мы узнаем всю правду об УЗИ и научимся задавать врачу правильные вопросы, будем подкованы перед исследованием. Увидим все возможности ультразвуковой диагностики, поймем, когда надо записываться на УЗИ, когда – на МРТ и КТ, а когда – бежать к хирургу.

В медицинской науке есть много нюансов и тонкостей. Если вы не доктор, вам будет чрезвычайно сложно сориентироваться в потоке информации. Узнать всю правду об УЗИ поможет эта книга.

Любите УЗИ – и вам зачтется! Когда я бываю в Европе, я часто хожу на концерты и спектакли. Особенно мне нравится Вена и ее жители! Как же много там красивых, стройных людей возрастом старше 70 лет! Женщины в вечерних платьях, в бриллиантовых сережках, в туфлях на высоком каблуке. И все со спутниками. Где же у нас это поколение?

Вопрос риторический. Австрийцы любят себя: они жизнерадостны, едят вкусную еду, пьют воду с гор, катаются на лыжах каждые выходные и занимаются профилактикой здоровья. Обследуются до того, как что-то заболит. Ходят на УЗИ, на гастро- и колоноскопию, пока еще здоровы.

А что мешает нам? У нас медицинское оборудование не хуже, а врачи даже лучше! Пора ломать эти стереотипы: «Я уже стар», «Неохота ходить», «Нет денег» и т. д. Денег нужно немного, если вы в целом здоровы: всего 4–6 тысяч рублей.

Зато меня радует поколение двадцатилетних. Они уже

знают, чего хотят, много читают, задают правильные вопросы и ценят себя. Они чувствуют себя хорошо, но приходят раз в год или в полгода, стараясь получить от врача-диагноста все. Это называется плановое исследование. И они будут здоровы, и доживут до ста лет, и будут ходить со своими мужьями и женами на выставки и концерты. Радуюсь, что таких людей у нас все больше!

Как выбрать врача УЗИ? Есть такая специальность – врач ультразвуковой диагностики. Этот специалист обследует весь организм: от сосудов головы и нервов до состояния плода на разных сроках беременности. Такой широкий спектр иногда вызывает сомнения: нельзя хорошо знать все.

Если вы пришли с целью профилактики или наблюдаетесь постоянно из-за хронической болезни, то можете остановиться на обычном УЗИ. Однако если диагноз неясен или лечение никак не помогает, запишитесь к врачу-эксперту. Если это связано с беременностью, вам нужен перинатальный центр. В остальных случаях помогает сарафанное радио или Интернет, в котором можно найти сайты с рейтингами врачей. Лично я считаю, что первый вариант будет надежнее!

Большинство пациентов переживает за безопасность ультразвукового исследования. Отвечу как врач: этот метод абсолютно безвреден!

Техника должна быть исправна и настроена правильно. На датчике не должно быть сколов и трещин. Вопросами

безопасности занимаются Европейский комитет по безопасности медицинского ультразвука и Американский институт ультразвука в медицине. При исследовании применяется минимальное (насколько это позволяет техника) излучение. Даже если вам назначено несколько УЗИ подряд, не беспокойтесь: вашему здоровью не будет нанесен вред. На экране врач видит индексы, которые отвечают за тепловое и механическое воздействие. Так что все под контролем!

Об обследовании плода и вопросах безопасности на разных сроках беременности я расскажу позднее.

Все вы были на УЗИ. Кажется, об этом методе уже известно все:

1. Это исследование очень простое, быстрое и безболезненное.

2. Нет облучения, как при использовании рентгеновских лучей и КТ.

3. Можно ходить на УЗИ хоть каждый день и отслеживать динамику после лечения.

4. При беременности можно узнать, девочка у вас будет или мальчик. Посмотреть, что делает ребенок и все ли с ним в порядке.

5. Доктор повернет экран в вашу сторону, и вы сами все увидите!

Давайте же заглянем в этот таинственный экран.

Брюшная полость

Что можно увидеть на УЗИ:

✓ есть ли увеличение печени и в чем его причина, если оно есть;

✓ образования в печени;

✓ есть ли в желчном пузыре камни, полипы, взвесь;

✓ поджелудочную железу – понять, ждать ли от нее подвоха. Острый или хронический панкреатит;

✓ селезенку;

✓ желудок и кишечник;

✓ сосуды брюшной полости.

Что нельзя увидеть на УЗИ:

✓ хронические гепатиты, протекающие в легкой форме;

✓ дискинезию желчевыводящих путей (можно только предположить).

Печень (hepar). Почему она молчит? Боги и герои

Врачи лечат болезни, а здоровье нужно добывать самому.
Николай Амосов

Мои 10 лет стали для меня знаковыми. На лето меня отправили к бабушке в Сестрорецк, где на следующий же день меня сразил инфекционный мононуклеоз. Проведенный в больнице месяц не прошел даром. Я не только пожелтела, как лист, но и твердо решила стать доктором. Кому же еще спасать больных детей?

Поговорим о печени. Это удивительный орган. В печени нет нервных окончаний, поэтому мы не ощущаем ее присутствия. А еще она может регенерировать: увеличиваться в объеме, восстанавливаясь после удаления небольшой ее части.

Когда Прометей разозлил Зевса, тот решил наказать его за любовь к людям: велел приковать цепями к высокой скале где-то в горах Кавказа. Каждое утро прилетал орел и клевал печень Прометея. На следующее утро печень была как новенькая! Удивительно, но все так и происходит. Этот орган восстанавливается, если человек переболел гепатитом А в детстве или юности. Даже следа не остается! В своей прак-

тике я неоднократно видела подобные ситуации.

Примерно к 40 годам способность печени выводить токсины из организма ухудшается на 35–40 %. Человек может внезапно набрать вес или ощутить все «прелести» климакса. Организм стареет. В кровь попадают ненужные вещества, отчего страдают все органы. Появляются диабет, тахикардия, хроническая усталость, варикоз, вздутие кишечника, псориаз. В это время важно обратить внимание на печень.

Если употреблять «вредную пищу», а также мало двигаться, в печени могут появиться участки жировой инфильтрации. Прием некоторых лекарств тоже может навредить.

Взглянем на экран

Здоровая печень выглядит равномерно серой. При гепатозе клетки накапливают излишний жир. На экране аппарата ультразвуковой диагностики она вместо серой

становится белой и увеличивается. Функция органа снижается, и он начинает страдать. Хорошая новость: гепатоз не приговор, он успешно лечится гепатологами (узкими специалистами по лечению печени) или гастроэнтерологами.

Я прошла целую школу по лечению печени, когда устроилась терапевтом в городскую больницу. Это была мужская терапия: вскоре проявилась специфика работы. Лечили мы в основном от болезней легких, так как почти все пациенты были заядлыми курильщиками, и от болезней печени. Большинство присутствующих привыкло к почти каждодневному приему алкоголя, а в больнице проявлялся «синдром отмены» – и наступал он, *Delirium tremens*, по-народному – «белочка». На ночных дежурствах врачи закрывались на ключ не случайно!

В первое же дежурство ко мне под дверь просунулся нож. С криками: «Доктор, выходи! Поговорить надо!» – ко мне пытался попасть пациент. Тут уж я вспомнила все и даже задумалась, зачем я здесь. И ему наплевать, что у доктора маленький ребенок и муж. Я позвонила городскому психиатру, а там – гудки, гудки… Справились своими силами: прибежали пациенты из соседней палаты и скрутили орла. Дежурство запомнилось навсегда. А потом долго и с чувством мы с коллегами лечили любителю поговорить печень.

Внимание! Если бы печень умела разговаривать, она бы сказала: «Помень-ше вредной еды и спиртного, немного таблеток, витаминов и биодобавок, активный образ жизни – и я буду здорова!»

В печени могут возникать очаговые образования, но и это не приговор. Например, гемангиомы, доброкачественные опухоли: они выглядят как белые округлые пятна на фоне нормальной ткани. Гемангиомы бывают капиллярные. Они небольшие, однородные. У женщин встречаются в три раза чаще, чем у мужчин. Гемангиомы состоят из множества мелких сосудов, они не опасны. Бывают крупные гемангиомы – кавернозные, – они неоднородны и выглядят страшновато. Если такое образование выявляют впервые, его обязательно перепроверяют на компьютерном томографе и на-

блюдают через шесть и двенадцать месяцев.

Кисты печени бывают простые и паразитарные. Среди вторых наиболее часто встречаются эхинококковые – у пастухов и любителей собак. Тут уж надо лечиться всерьез! Выглядят они устрашающе – как крупные плотные пчелиные соты. Эхинококки существуют разные – и кисты тоже выглядят по-разному.

Иногда кисты бывают врожденными. Во многих случаях поражаются все доли печени. Печень увеличивается в размерах, в ней появляются линейные мелкоточечные участки, неразвившиеся кисты. Такие же встречаются в почках и поджелудочной железе.

Аденома печени. Это доброкачественное образование. Оно более нежное, его сложно отличить от окружающих тканей. Иногда аденома деформирует сосуды и изменяет контуры печени.

Узловая гиперплазия. Гиперплазия печени диагностируется приблизительно у 2 % населения. У женщин встречается в пять раз чаще, чем у мужчин. Точная причина возникновения этого заболевания пока не установлена, но это, предположительно, может быть применение гормональных препаратов. На развитие данного заболевания часто оказывают влияние курение и употребление наркотиков и алкоголя, а также работа с химически вредными препаратами и неправильное питание. Симптомы не проявляются сразу, только с развитием болезни: боли в животе, тошнота, рвота.

Успех лечения зависит от стадии. В том случае, когда участок гиперплазии растет, пациенту предлагается хирургическое вмешательство. Если не провести его, могут проявиться кровотечения. Функция печени пострадает, это приведет к интоксикации всего организма. Гиперплазия выглядит как неоднородный островок в ткани, по ультразвуковой картине похожий на цирроз. Форма чаще всего неправильная.

Пациент Ц., 43 года. Обратился ко мне три года назад. На экране я увидела светлый неоднородный участок без четких границ в правой доле печени. Первая мысль – опухоль. Направила на КТ. Диагноз опухоли был частично снят, для уточнения сделали биопсию печени. Диагноз изменился: очаговая гиперплазия. Это лучший вариант, так как гиперплазия – доброкачественное образование. Пациент приходит раз в год на контрольное обследование. Пока что все в порядке.

Гепатома (рак печени). При узловой форме выглядит как темный участок ткани. Чаще всего одиночный. Иногда встречается диффузная форма, при которой печень увеличивается, в ней определяются множественные мелкие узелки. Сосудистый рисунок деформируется.

Метастазы в печень. Встречаются в 20 раз чаще, чем все другие заболевания. В основном бывают множественные. Выглядят по-разному, в зависимости от вида опухоли и кровоснабжения. Иногда мы видим метастазы типа «бычий глаз»: округлые, с тонким темным ободком. Более светлые

метастазы характерны для опухолей почек и желудочно-кишечного тракта.

Абсцесс печени. Вначале он выглядит как неоднородный участок, темный или более светлый, с небольшим скоплением жидкости. Окружающие ткани не изменены. При отсутствии лечения в дальнейшем он становится округлым, с четким широким ободком и с кровотоком по капсуле. При правильном лечении полость постепенно уменьшается и исчезает.

История пациента Ф., 76 лет. Это был родственник нашего доктора ультразвуковой диагностики. Безо всяких причин начал бледнеть, худеть, температура тела поднялась до 38 градусов. На УЗИ в правой доле печени обнаружился едва заметный светлый участок без четких границ, размерами 15×19 мм. Учитывая возраст, мы подумали об онкологии. Сделали прицельную биопсию, но раковых клеток не нашли. Зато обнаружили признаки воспаления. Можно было выдохнуть и начать капать антибиотики! Вскоре Ф. выздоровел.

Внимание! Все узловые образования печени требуют внимания, динамического наблюдения и дополнительного обследования: КТ или биопсии. Не надо сразу пугаться, все может быть не так страшно!

Гепатиты острые и хронические не всегда хорошо видны, для уточнения лучше сдать кровь. При остром гепатите печень чаще увеличена. Если не заниматься лечением, все может перетечь в цирроз. На поздних стадиях печень умень-

шается, ее контуры становятся бугристыми.

Оценить степень плотности печени помогает эластография. Это новый метод, однако во многих ультразвуковых приборах он есть. Он основан на определении жесткости тканей: более плотная ткань на экране окрашена в синий цвет, менее плотная – в зеленый, сосуды – в красный. При циррозе и хроническом гепатите ткань печени более жесткая.

Также стадию **цирроза** поможет выявить исследование сосудов печени. Если скорость кровотока в портальной вене (собственная вена печени) – 10–15 см/сек, нужно бить тревогу и срочно идти лечиться.

Внимание! Лечиться самостоятельно и бесконтрольно препаратами нового поколения от гепатитов опасно для жизни!

Кровоснабжение печени. В печени есть своя собственная система кровоснабжения: портальная вена и ее притоки. При гепатитах мы всегда обращаем на нее пристальное внимание, так как она отражает стадию заболевания.

Признаки перегрузки портальной системы:

✓ расширение портальной вены – более 14 мм;

✓ изменение направления кровотока в портальной вене (с красной на синюю при ЦДК);

✓ расширение селезеночной вены – более 9 мм;

✓ снижение скорости кровотока в вене – менее 15 см/сек;

✓ в области ворот печени видно скопление разноцветных (при ЦДК) сосудов в форме виноградной кисти (образуется соединение между портальной и нижней полой венами). Такие же участки образуются в воротах селезенки и в стенке пищевода;

✓ асцит (скопление жидкости в брюшной полости);

✓ увеличение селезенки.

Тромбоз портальной вены. Свертываемость крови иногда повышается при воспалениях, онкологии, гепатите, циррозе. При этом на ранних стадиях тромб не заметен. Здесь поможет ЦДК: сосуд не прокрасится. Через некоторое время тромб становится видимым – он серого цвета. Если пренебрегать лечением, то он может деформировать вену.

Желчный пузырь (vesica biliaris). Собиратель камней

Если у вас болит что-то под правым ребром, то, скорее всего, что-то не так с желчным пузырем. Его исследуют натощак, и он прекрасно виден на экране: черная овальная структура. Расположение пузыря имеет значение. Если он находится низко, есть вероятность развития дискинезии и появления застоя желчи. В дальнейшем могут образоваться камни.

В работе я часто сталкиваюсь с аномалиями формы желчного пузыря. Перегибы, перетяжки; сам орган может быть в виде песочных часов или крючка. Особенно пациентам нравится, когда я говорю, что их желчный пузырь похож на букву S – знак доллара. Аномалии формы есть у 65–70 % обследуемых пациентов, но настоящие перегородки в пузыре – явление редкое. Как правило, все перегибы расправляются при перемене положения тела. Иногда орган располагается справа в подвздошной области или даже в малом тазу.

Желчные протоки в организме человека бывают внутрипеченочные и внепеченочные. Во внутрипеченочных протоках могут определяться кисты. На УЗИ они выглядят как мелкие множественные кисты печени. Возникают при травмах или после перенесенных воспалений (холангита).

У некоторых людей встречается врожденное расширение

внутрипеченочных протоков – **болезнь Кароли**. При этом страдает и ткань самой печени. Печень увеличена, она более плотная, ее сосуды тоже изменены. Это заболевание на УЗИ сложно отличить от простых мелких кист.

Желчные протоки, которые находятся вне печени, тоже могут деформироваться. Самый крупный из них – общий желчный. В нем могут возникать перегибы: стенки протока в этих местах истончаются, могут образоваться кисты. Чаще всего это происходит в молодом возрасте. Такую кисту можно перепутать с расширением протока при камне, с кистой в печени или в правой почке.

Конец ознакомительного фрагмента.

Текст предоставлен ООО «ЛитРес».

Прочитайте эту книгу целиком, купив полную легальную версию на ЛитРес.

Безопасно оплатить книгу можно банковской картой Visa, MasterCard, Maestro, со счета мобильного телефона, с платежного терминала, в салоне МТС или Связной, через PayPal, WebMoney, Яндекс.Деньги, QIWI Кошелек, бонусными картами или другим удобным Вам способом.